Lane Medical Library

Ein Beitrag

zur

Sicherstellung der Diagnose des occulten Rotzes.

Inaugural-Dissertation

zur Erlangung des Grades

eines

Magisters der Veterinair-Medicin

verfasst und mit Bewilligung

des Hochverordneten Conseils des Veterinair-Instituts zu Dorpat.

zur öffentlichen Vertheidigung bestimmt

von

Rudolf Molkentin.

(*Mit einer lithographirten Tafel.*)

Ordentliche Opponenten:

Doc. Mag. **W. Gutmann.** — Director Prof. **C. v. Raupach.** — Prof. Mag. **E. Semmer.**

Dorpat.

Druck von H. Laakmann's Buch- und Steindruckerei.

1883.

Gedruckt auf Verfügung des Conseils des Dorpater Veterinair-Instituts.
Dorpat, den 26. Januar 1883.
Nr. 34.
Director C. Raupach.

Indem ich die nachstehenden Blätter der Oeffentlichkeit übergebe, ergreife ich mit Freuden die Gelegenheit, um meinem hochverehrten Lehrer, Herrn Professor E. Semmer, für den mir bei meinen Untersuchungen freundlichst gewährten Rath und Beistand meinen tiefgefühlten Dank auszusprechen.

Digitized by the Internet Archive
in 2026

https://archive.org/details/IA40154018_0091

Die practische Bedeutung der Feststellung der häufig so schwierigen Differentialdiagnose des Pferderotzes, namentlich des occulten Lungenrotzes und der Umstand, dass kleinere Hausthiere empfänglich für das Rotzcontagium sind, führte zu der Idee, mit dem Nasenausfluss rotzverdächtiger Pferde, kleinere Hausthiere, die sich wegen ihrer besonderen Disposition und geringen Werthes hauptsächlich für Versuche eignen, zu impfen, um aus den bei letzteren hervorgerufenen pathologischen Veränderungen sicheren Rückschluss auf das Vorhandensein des Rotzes, ziehen zu können.

Es fragt sich nun, welche Thiere geeigneter zu den Impfversuchen sind und welche Methode der Impfung die sicherste wäre, um mehr positive Anhaltspunkte zur Constatirung des occulten Rotzes zu liefern. Obgleich diese Frage von verschiedenen Autoren berührt wurde und viel Licht über dieselbe durch die gewonnenen Versuchsresultate verbreitet worden, so ist sie doch der häufigen negativen Befunde wegen noch nicht zur Genüge aufgeklärt.

Bevor ich zu meinen Unterſuchungen übergehe, halte ich es für nöthig, kurze Angaben der Hauptphaſen der Geſchichte des Rotzes und der Literatur der Uebertragungsverſuche auf andere Thiergattungen vorauszuſchicken.

Im 17. Jahrhundert intereſſirten ſich ſehr viele Schriftſteller für die Rotzkrankheit, weil man meinte, daſs aus dem Rotz des Pferdes durch Anſteckung beim Menſchen Syphilis entſtehe. Van Helmont[1]) fand eine groſse Aehnlichkeit des Wurmes mit Syphilis und behauptet, daſs letztere zuerſt enſtanden ſei durch Anſteckung des Menſchen von einem am Wurm leidenden Pferde. Lafoſſe[2]) meinte, geſtützt auf die Mittheilungen über den Rotz bei Neapel im Jahre 1494 von Parazzez, daſs man vor dieſem Jahre in Europa nichts vom Rotz gewuſst habe und derſelbe während der Belagerung Neapels zugleich mit Syphilis bemerkt worden ſei. Doch ſchon Vegetius[3]) beſchrieb verſchiedene Krankheitsformen bei den Pferden unter der Benennung Malleus humidus, Malleus farciminoſus u. ſ. w. Abſyrtus[4]) ſpricht von einer Aetiologie des Rotzes und Theomnestus[5]) trennt den einfachen gutartigen Naſenrotz bei den Pferden von der bösartigen Form. Die Anſicht, daſs Syphilis identiſch mit Rotz iſt, wiederlegte E.

---

1) Joan Bapt. van Helmont, Opuscula medica inaudita Francforti 1662.

2) Abhandlung von dem wahren Sitze des Rotzes bei den Pferden. 1749. Uebersetzung von D. G. Schrebern, Halle 1752.

3) Mulomedicina s. de arte veterinaria s. Erdt (Heckers Geschichte).

4) J. Hecker, Geschichte der Heilkunde Bd II Berlin 1829.

5) daselbst s. 250.

Semmer[6]) durch Impfungen mit ſyphilitiſchem Material bei Pferden, Schweinen, Hunden und Katzen, die alle negativ ausfielen. Klebs[7]) konnte durch Impfung mit ſyphilitiſchem Material bei Hunden, Ziegen, Kaninchen und Meerſchweinchen keine ſyphilitiſchen Proceſſe erzeugen. Zeiſsl[8]) machte Verſuche mit dem Blute Syphilitiſcher, welches er Kaninchen und Tauben einimpfte, aber mit negativem Reſultat. Dagegen haben Bradley[9]) und Ch. Legros[10]), erſterer bei einem Meerſchweinchen und bei einer jungen Katze durch Inoculation von ſyphilitiſchem Material bei dem Meerſchweinchen eine örtliche Verdickung an der Impfſtelle und ſpäter conſtitutionelle Symptome erzielt, bei der Katze am Ende der 8.Woche ſyphilitiſche Gummata in den Nieren und der Leber vorgefunden. Legros hat bei einem Meerſchweinchen einige gummaähnliche Knoten in den tieferen Cutisſchichten gefunden. Anzias Turenne[11]) ſpricht von einer jungen Katze, die durch Impfungen mit ſyphilitiſchem Material an ſecundärer Syphilis erkrankte. (Plaques an den Nägeln und Gummata am Kopf)

Von Solleyfel, Garfault[12]) wurde die Contagioſität des Rotzes anerkannt. Gohier[13]) bewies durch Impfung und Zuſammenſtellen Kranker mit Geſunden die Anſteckungsfähigkeit des Rotzes. Viborg[14]) wies nach, daſs der Anſteckungsſtoff des

---

6) Resultate der Impfung mit Syphilis bei Thieren von E. Semmer Oesterreichische Vierteljahrschrift für wissent. Veterinairkunde 1869 Bd 31.

7) Medicinisches Centralblatt 1879. Das Contagium der Syphilis s. 562.

8) Ziemssen specielle Pathologie und Therapie Bd. III. 1874. S. 41.

9) Daselbst s. 40.

10) Union medical 18. Brief. Ziemssen Specielle Pathologie und Therapie Bd. III 1874.

11) Recueil, 1866. s 661.

12) Erdt. die Rotzdyskrasie und ihre verwandten Krankheiten, Leipzig 1863. S. 151.

13) Wörterbuch der Thierheilkunde von Hurtrel d'Arboval übersetzt von Renner, Weimar 1839. Bd. III. S. 515.

14) Sammlung von Abhandlungen für Thierärzte. Copenhagen, S. 334.

Rotzes im Naſenausfluſs, Eiter, Speichel, Harn, Blut und Schweiſs enthalten ſei. Schreber[15]) kommt zu folgenden Reſultaten:

1) Der Urſprung des Rotzes iſt eine ſcharfe zähe Lymphe, 2) es iſt ein Contagium vorhanden, da ein Pferd das Andere anſteckt. 3) diejenigen Pferde, bei welchen die Lymphe vorher verdorben und ebenſo die vollblütigen, ſind für das Rotzcontagium empfänglicher. Bourgelat[16]), Chabert[17]) ſtellen jedoch die Contagioſität des Rotzes in Abrede und Lafosse[18]) meint, die anſteckende Natur dieſer Krankheit ſei nicht erwieſen.

Von Zürn[19]) wurden im Blute Rotziger Micrococcen gefunden, dieſer Befund wurde bald darauf von Christot[20]), Kiener[21]), Hallier[22]) und Semmer[23]) beſtätigt. Im Naſenſchleim Rotziger fanden ſie auſser Eiterzellen und epithelialen Fragmenten lebhaft ſich bewegende Kugelbacterien, auch im Blute waren Bacterien vorhanden, jedoch weniger zahlreich; meiſt in und an den farbloſen Blutkörperchen haftend. Hallier cultivirte aus dem Rotzblut einen Pilz, Maleomyces equestris.

Renault und Bouley[24]) nahmen eine rotzige Pyämie an Um die Frage über die pyämiſche Natur des Rotzes experimentell zu löſen, injicirten ſie Eiter in die Venen und erzeugten Geſchwüre und Wurmbeulen.

Spinola[25]) und Günther[26]) nahmen ebenfalls Eiterinjectionen in die Venen vor, welche zu Eiterheerden in den Lungen

---

15) Schreber, Anmerkung zur Abhandlung des Herrn Lafosse. Halle 1752. S. 62.

16, 17) Oesterreichische Monatsschrift. Ueber das Rotzcontagium von E Semmer 1878.

18) Lafosse, Abhandlung über den wahren Sitz des Rotzes bei den Pferden. Uebersetzung von Schreber 1752.

19) Zoopathologische Untersuchungeu. 1872, p. 36.

20, 21, 22) Recueil de médicine vétér. 1868—69

23) Vorträge für Thierärzte. Heft III und IV. S. 125.

24) Recueil von 1840.

25) Handbuch der Speciell. Patholog. und Therapie. Bd. II, 1863.

26) Rust's Magazin für die gesammte Heilkunde. 1841.

und anderen Organen führten und bewieſen, daſs es nicht ſpecifiſche Rotzbildungen ſind. Nach einigen Autoren wurde der Rotz für eine Tuberculoſe angeſehen. Gerlach[27]) und Leiſering[28]) ſprechen gegen die tuberculöſe Natur des Rotzes. Das charackteriſtiſche des Rotzes liegt in der Oertlichkeit, im geſammten Krankheitsverlaufe und im Anſteckungsvermögen. Galtier[29]) cultivirte Rotzvirus-Organismen bis zur 5. Generation und erzeugte Rotz beim Eſel mit langſameren Verlauf. Dr. Löffler und Dr. Schütz[30]) constatirten Bacillen in Rotzknötchen, die in urſächlicher Beziehung zur Rotzkrankheit ſtehen, ſich in Blutſerum cultiviren laſſen und verimpft bei Kaninchen, Hunden, Mäuſen und Pferden Rotz erzeugten.

---

27) Jahresbericht d. königl. Thierarzneischule zu Hanover. 1868.

28) Bericht über das Veterinairwesen in Sachsen pro 1866.

29) Archives veterine d'Alfort. Referat im Thierarzt. XX. Jahrgang 1851.

30) Vorläufige Mittheilung über die Entdeckung der Bacillen des Rotzes. Deutsche Medicinische Wochenschrift Nr. 52. 1882.

Literatur der Impfverſuche.

Viborg[1]) ſtellte eine groſse Anzahl von Impfungen an Pferden mit Naſenausfluſs rotziger Pferde, Rotzeiter, Speichel, Schweiſs, Urin und Blut an und wies die Anſteckungsfähigkeit des Rotzes nach. Es gelang ihm jedoch nicht Rotz zu erzeugen, wenn er Blut, welches rotzigen Pferden entnommen war, auf die unverletzte Haut und Naſenſchleimhaut gebracht hatte, ſondern nur dann, wenn er es in die Blutbahn injicirte.

Gohier[2]) bewies durch Impfverſuche und Beobachtungen, daſs der Rotz ſowohl durch Impfungen als Cohabitation, Geſchirre u. ſ. w. übertragbar ſei.

Schilling[3]) conſtatirte durch Rückimpfung vom Menſchen auf zwei Kaninchen die Dispoſition der Kaninchen für das Rotzgift.

Renault und Bouley[4]) führten Impfungen mit Rotzeiter an vier Hunden aus, erhielten aber nur locale Entzündungszufälle. Die Fortſetzung dieſer Verſuche veranlaſste aber die Autoren zu dem Ausſpruche: der acute Rotz ſei durch Inoculation unzweifelhaft auf Hunde übertragbar. Im nächſten Jahre ergaben Impfungen an 6 Hunden, 4 Kühen, 3 Schafen und 6 Kaninchen negative Reſultate; vergleichsweiſe wurden ebenſo viel Pferde geimpft,

---

1) Sammlung von Abhandlungen für Thierärzte etc. II. Bd. Copenhagen 1797.

2) Journal de médicine vétérinaire T. XVII. pg. 145.

3) Rust's Magazin für die gesammte Heilkunde XI. Bd. 1821.

4) Gazette médicale de Paris 1843 Nr. 6 u. 7. S. 99.

welche alle an Rotz erkrankten. Die Uebertragbarkeit des Rotzes auf andere Thiere mufste nun verneint werden.

Wirth[5]) impfte eine Ziege mit dem Nafenausflufs eines chronifch rotzigen Pferdes an drei verfchiedenen Stellen der unteren Schwanzfläche, am 4-ten Tage beobachtete er Entzündung an der Impfftelle und bald darauf Fieber. Nach 21 Tagen ftarb das Thier; bei der Section fanden fich Verfchorfung der Weichtheile an der Impfftelle, zahlreiche miliäre Knötchen in der Lunge und Auflockerung der Nafenfcheidewand.

Ercolani[6]) beobachtete einen Fall von zufälliger Anfteckung. In einem Stalle, in welchem im Verlaufe von 15 Monaten fünf Pferde rotzig wurden, ftand eine Ziege vier Monate hindurch. Es wurde zuerft ein Abfcefs am Euter bemerkt; diefer wurde entleert, ohne dafs Befferung eintrat; es bildeten fich mehrere kleinere Abfceffe dafelbft. Das Thier wurde traurig, frafs wenig. Aus der Nafe zeigte fich ein dicker klebriger Ausfluf. Die Section ergab auf der Nafenfchleimhaut zahlreiche Gefchwüre, eitrige Infiltration der vergröfserten Kehlgangsdrüfen, Knötchen in den Lungen und Abfceffe im Euter.

Nordftröm[7]) berichtet von zwei Hunden, die durch Genufs des Fleifches rotzkranker Pferde erkrankten. Die Hunde ftarben, nachdem fich ein blutiger Nafenausfluf, Röthung der Augen und ödematöfe Anfchwellung des Kopfes eingeftellt hatten.

Decroix[8]) behauptet, geftützt auf Impfungen, die er an 6 Hunden vornahm, von denen drei eingingen, zwei genafen und einer Abhanden gekommen war, dafs fowohl der acute, als auch

---

5) Archiv für Thierheilkunde VI. Bd. S. 22. 1844.

6) Il medico veterinario vol. II 1861. und Repertorium der Thierheilkunde XXIII. Bd. S. 86.

7) Tidskrift for Veterinairer Stockholm 1862 u. Inaugural Diss. Schimming Dorpat 1875.

8) Journal de méd vétérinaire militaire Bd. II und im Recueil 1866 S. 254.

chroniſche Rotz auf Hunde übertragbar ſei. Das Gift habe ſtets nur local gewirkt und an der Impfſtelle ein ulcerirendes Geſchwür hervorgerufen. In zweien dieſer Fälle bildeten ſich ſecundär Wurmknoten in der Nähe der Impfſtelle. In einem Falle von Wurmbeulen complicirte ſich die Krankheit mit Symptomen des Naſenrotzes.

Leiſering[9]) impfte eine Katze an den Hinterſchenkeln und der Naſe mit Rotzeiter. Es trat bald darauf bei dieſem Thiere ein Allgemeinleiden ein, das ſich durch geringe Freſsluſt und Traurigkeit zu erkennen gab. Die Impfſtellen nahmen ſehr bald das Anſehen von Wurmgeſchwüren an, hatten weiſsliche aufgeworfene Ränder uud ſonderten eine dünne eiterähnliche Flüſſigkeit ab. Die Naſe ſchwoll äuſserlich ſtark an und das Thier hatte beträchtliche Athmungsbeſchwerden. Am 10. Tage nach der Impfung verendete die Katze. Die Naſenſchleimhaut war nur an ihrem unteren Theile afficirt und hyperämiſch; um die Naſe herum machte ſich, auſser einer geſchwürigen Zerſtörung der äuſseren Haut eine ſtarke gallertartige gelbliche Infiltration im Unterhautbindegewebe bemerklich.

Gerlach[10]) ſah eine Anatomie-Katze, die vom rotzigen Fleiſch eines Pferdes gefreſſen hatte, unter Hautgeſchwüren und Drüſenſchwellung zu Grunde gehen. Er impfte drei Schafe mit Rotzeiter, von denen bekam eins nach ſechs Tagen an der Impfſtelle ein Geſchwür, das nach weiteren 8 Tagen mit Zurücklaſſung einer wulſtigen Verdickung heilte. Das zweite bekam ſchon am fünften Tage an der Impfſtelle ein Rotzgeſchwür und ſtarb am 15. Tage am ausgebildeten Rotz, ebenſo das 3. Thier, bei dem nach einigen Wochen, nachdem die Impfwunde verheilt war, Naſenausfluſs und Schwäche ſich einſtellten und der Tod nach 7 Monaten nach ſtattgefundener Impfung eintrat. Die ganze

9) Bericht über das Veterinairwesen in Sachsen 1864.

10) Jahresbericht der Königl. Thierarzneischule zu Hanover s. 116. 1868.

Schleimhaut der Nafe war gefchwürig zerftört und mit kleinen und gröfseren Rotzgefchwüren verfehen; die Nafenfcheidewand war an einer Stelle durchfreffen.

Gerlach erklärte die Kaninchen für das Rotzcontagium ebenfo empfänglich, wie das Schaf. Schweine zeigen bei Impfungen mit Rotzeiter nur geringe locale Erfcheinungen, ohne weitere Folgen. Bei Hunden fah er nur eine locale Infection, die nach 14 Tagen verfchwunden war. —

Rivolta[11]) berichtet über rotzige Kaninchen, die fich durch den Aufenthalt in einem mit rotzigen Pferden befetzten Stalle inficirt hatten.

Hering[12]) machte 6 Verfuche mit Infufion von Rotzblut auf gefunde Pferde. Er giebt an, kein pofitives Refultat erhalten zu haben.

Siegmund[13]) impfte mit Blut und Eiter von einem rotzkranken Menfchen ein Kaninchen und Pferd auf der Nafenfcheidewand und an einer Stelle der Haut. Bei beiden Impfthieren fand Rotzknötchenbildung ftatt.

Brigidi[14]) injicirte Blut eines an Rotz verftorbenen Menfchen in die Venen mehrerer Kaninchen. Die Kaninchen wurden nicht angefteckt; dagegen hatten Impfungen unter die Haut den Tod eines Kaninchens unter charakteriftifchen Rotzerfcheinungen zur Folge.

Hertwig[15]) impfte drei Ziegen in verfchiedener Weife: eine Ziege, die gleichzeitig an der Nafe und am Halfe geimpft wurde, zeigte fchon nach 24 Stunden eine heftige Entzündung beider Impfftellen. Nach 48 Stunden war die ganze linke Seite

---

11) Gior. di med. vetér. 1868. 69. p. 241; ref. von Leisering in Virchow's Jahresbericht f. 1869. I. S. 529.

12) Repertorium der Thierheilkunde 1871 S. 20—30.

13) Correspondenzblatt für Schweizerärzte 1873.

14) Le Sperimentale 1873. Virchow u. Hirsch, Jahresbericht.

15) Magazin für die gesammte Thierheilkunde. Bd. 40. 1874.

des Kopfes und Halfes angefchwollen, dunkelroth, aus der Nafe flofs eine klebrig-bräunliche Flüffigkeit. Unter Fortdauer diefer Erfcheinung magerte das Thier rafch ab. Am 6. Tage wurde der Nafenausflufs blutig, übelriechend, die Impfwunde am Halfe war brandig, der Tod erfolgte fchon am 11. Tage. Bei der Section fanden fich auf der gerötheten Nafenfchleimhaut links kleine gelbliche Erhöhungen, die meift central gefchwürig zerfallen waren. Anfchwellung der Lymphdrüfen am Kopf und Hals, in den Lungen viele gelbliche Knötchen. Bei den übrigen Ziegen, bei denen die Impfungen, wie bei vier Schafen nicht gelungen waren, zeigte fich eine vorübergehende geringe Entzündung und ein dünner Schorf, der in 14 Tagen abheilte. Geftützt auf Impfungen bei Hunden, fpricht Hertwig dem Hunde nur eine geringe Empfänglichkeit für das Rotzcontagium zu.

Friedberger[16]) giebt an, dafs etwa die Hälfte fämmtlicher, mit Rotzproducten geimpfter Kaninchen, an Rotz erkranken. Von 10 geimpften Kaninchen wurden vier rotzig.

Schimming's[17]) Verfuche beftehen in fechs Transfufionen und einer subcutanen Injection mit Blut von zwei rotzigen Pferden. Einem alten weifsen Hunde wurden 1½ Dr. Blut subcutan auf dem Rücken beigebracht. Nach zwei Monaten fand fich an der Injectionsftelle eine mehr oberflächliche Ulceration, die ein flaches mit einem fpeckigen Grunde und unregelmäfsigen Rändern verfehenes Gefchwür bildete. Diefes Gefchwür war theilweife mit braunen Kruften bedeckt und fecernirte einen dünnen grauen Eiter. Ebenfolche Gefchwüre hatten fich fecundär auf der äufseren Fläche beider Schenkel unterhalb des Kniegelenks gebildet. Das Gefchwür auf dem linken Schenkel war befonders ausgezeichnet durch feine rundliche Form, aufgeworfene Ränder

16) Revue für Thierheilkunde. Bd. III, Nr. 8, von E. Semmer.

17) Zur Frage über die Anfteckungsfähigkeit des Rotzblutes. Inaug. Dissert. v. Schimming. Dorpat, 1875.

und Sclerofirung der dasfelbe begrenzenden Haut. Auf der linken Bruftwandung machte fich unter der Haut ein derber Knoten bemerkbar, der nach längerer Zeit abfcedirte, fich öffnete und einen dünnflüffigen grauröthlichen Eiter entleerte. 2½ Monat nach der Impfung hatte fich noch eine zweite Beule auf derfelben Bruftwandung gebildet, die einen ähnlichen Verlauf annahm. Section. Auf dem Rücken ein Gefchwür von der Gröfse eines Silberrubels. Das Unterhautbindegewebe des rechten Carpus und rechten Tarfus fulzig infiltrirt, von thrombofirten Blutgefäfsen durchfetzt. Im rechten Hoden ein begrenzter grauer, käfiger Knoten, desgleichen im linken kleine tuberkelähnliche Knötchen. Bei der microfcopifchen Unterfuchung ergab fich, dafs diefe Knötchen aus kleinen Granulationszellen und Detritusmaffen beftanden. Auf der Vorderfläche des Metacarpus und Carpus, ferner über dem Sprunggelenk, zwifchen der Achillesfehne und der Sehne des Musc. flexor. profund., endlich auf der Vorderfläche des Metatarfus fanden fich mit chocoladefarbiger Jauche gefüllte Abfceffe. Die Rückimpfungen auf ein Pferd gaben bei der Section weder auf der Nafenfchleimhaut, noch in den Lungen irgend welche dem Rotz eigenthümliche pathologifche Veränderungen. Die angeführten Transfufionen von 1½ Dr — 2 Dr defibrinirten Blutes bei einem Kater, einer Hündin, einem jährigen Eber, einem zweijährigen und einem anderen vier Monate alten Schaf ergaben negative Refultate. Die Transfufion von 1 ℔ undefibrinirten, von einem rotzigen Pferde ftammenden Blutes, bei einem Pferde ergab nach 18 Tagen keine Erfcheinung der Infection. Darauf wurden 2½ ℔ rotzigen Blutes demfelben Pferde beigebracht. Nach einem Monat bemerkte Schimming einen Ausfluls eines gelblichen Schleimes an dem rechten Nafenloch und Anfchwellung der rechten Kehlgangslymphdrüfe, darauf traten auf der Nafenfcheidewand Gefchwüre auf und das Thier ging bald unter grofser Schwäche ein. Die Section ergab: die Schleimhaut der Nafenfcheidewand der rechten Nafenhöhle von

ſchmutzig-grünlicher, ſtellweiſe von brauner Farbe und mit zähem Schleim bedeckt. Auf dem unteren Theile der Naſenſcheidewand zahlreiche Geſchwüre und Auflagerungen von käſigen Maſſen, hie und da Rotzknötchen von weiſser Farbe und von der Gröſse einer Erbſe. — Dieſelben Veränderungen auch in der anderen Naſenhälfte, nur weniger intenſiv. Das Lungengewebe durchweg dicht von Rotzknoten durchſetzt, die ein weiſsliches Ausſehen, die Conſiſtenz der Gehirnmaſſe und die Gröſse einer Erbſe bis Bohne, haben. Die microſcopiſche Unterſuchung erweiſt, daſs die Knoten aus Rundzellen und käſigen Zerfallsmaſſen beſtehen. Schimming zieht aus dieſem Verſuche den Schluſs, daſs 1 ℔ Blut von einem an chroniſchem Rotz leidenden Pferde auf ein geſundes transfundirt nach Verlauf von 18 Tagen keine nachweisbare Rotzſymptome verurſacht. — Nach Transfuſion von 2 ℔ treten nach 80 Tagen die Symptome des Rotzes deutlich hervor und 30 Tage nachdem geht das Thier ein. Das Blut von rotzigen Pferden ſcheint nach Schimming auf geſunde weniger intenſiv zu wirken, als die pathologiſchen Secrete, wie Naſenausfluſs, Rotzeiter etc.

Bollinger[18]) impfte Kaninchen an den Ohren mit eiterigem Geſchwürsbeleg aus der Naſe eines rotzigen Pferdes. Im Verlauf der nächſten Tage zeigte ſich an den Impfſtellen eine ſehr deutliche entzündlich-eitrige Reaction. Die Umgebung war ſtark injicirt und geröthet; nach einigen Wochen bildeten ſich freſſende Rotzgeſchwüre, die Thiere magerten ab, bekamen Athembeſchwerden und Naſenausfluſs und gingen ein. Section: Zerſtörung des Ohrknorpels, Lymphangitis der entſprechenden Lymphgefäſse, metaſtatiſche Rotzknoten der Stirnhöhlen und Stirn-

---

18) Beiträge zur experimentellen und vergleichenden Pathologie des Rotzes v. Bollinger. Deutsche Zeitschrift für Thiermedicin. Bollinger u. Frank, II. Bd 1876.

beine, Rotzknoten und Geſchwüre der Naſenſchleimhaut entzündliche Schwellung der Kehlgangsdrüſen, Rotzknötchen der Lungen.

Bollinger beobachtete eine ſpontane Infection eines Kaninchens durch längeres Zuſammenleben mit künſtlich rotzig inficirten Kaninchen; es hatte während des Lebens Naſenausfluſs. Die Autopſie ergab Naſenrotz mit Perforation der Naſenſcheidewand, rotzige Wucherungen auf den Muſcheln und in der Highmorshöhle, beginnende Uſur der Naſenbeine, entzündliche Schwellung der Kehlgangsdrüſen. Impfung mit friſchem Blute eines rotzigen Pferdes auf ein Kaninchen ergab ein negatives Reſultat; die Impfungen mit Rotzeiter bei Ziegen nach $5^1/_2 - 7$ Wochen das kliniſche Bild des acuten Rotzes; eitriger miſsfarbiger Naſenausfluſs; häufiger Huſten. Anſchwellung der Kehlgangsdrüſen, Athembeſchwerden, Bildung von Knötchen und Geſchwüren auf der Naſenſcheidewand. Tod 9 Wochen nach der Impfung. Section: Rotzknoten und Geſchwüre der Naſe, Lymphangitis; zahlreiche, bis bohnengroſse Rotzknoten des Bauchfells und der Lungen. Rotzeruptionen an den Impfſtellen, milliäre Rotzknötchen an der Naſenſcheidewand. Rotzgeſchwüre an den Ohren erhielt Autor bei einem Schafe in 5 Tagen nach der Impfung. Tod nach $6^1/_2$ Tagen, ſo das Bollinger in ſeiner Schluſsfolgerung das Schaf, die Ziege und das Kaninchen zu den für die Aufnahme des Rotzgiftes überhaupt disponirten Thieren zählt.

E. Semmer[19]) ſpricht ſich nach einem kurzen hiſtoriſchen Ueberblicke der Arbeiten, welche über die Frage der Contagioſität des Rotzes angeſtellt worden, poſitiv für die Uebertragung des Rotzes auf andere Thiere aus. Zur Entſcheidung der Frage, wie raſch nach der Anſteckung das Blut inficirter Thiere anſteckungsfähig wird, ſind folgende Verſuche ausgeführt worden. Einem alten geſunden Pferde wurden 4 grm Naſenſchleim von

19) Oesterreichsche Monatsschrift für Thierheilkunde Ueber das Rotzcontagium. 1878.

einem rotzkranken Thiere theils fubcutan auf den Glutaeen beigebracht, theils auf die Nafenfchleimhaut applicirt. Am fünften Tage wurde von dem geimpften Thiere Blut aus der Vena Jugularis entnommen und kleine Quantitäten fubcutan 4 Kaninchen beigebracht. Zwei gingen an Septicaemie zu Grunde, zwei ftarben, das eine 4, das andere 9 Wochen nach der Impfung, beide fehr abgemagert, aber ohne Spuren von Rotz. Das geimpfte Pferd fiel drei Wochen nach der Impfung am acuten Lungen- und Nafenrotz. Aus diefem Umftande, dafs keins von den Kaninchen rotzig wurde, wird der Schlufs gezogen, dafs das Blut am 4. Tage nach der Impfung noch keine Anfteckungsfähigkeit befitzt.

Von A. Unterberger[20]) wurde ein Kaninchen mit dem blutigen Schaum aus der Lunge eines rotzigen Pferdes am Ohr geimpft. An der Impfftelle entftand ein Ulcus rodens, durch welches die Ohrmufchel perforirt wurde. An der Bafis entftand ein zweites flaches Gefchwür; das Kaninchen verendete. Bei der Section fanden fich Lungen, Leber und Milz von zahlreichen kleinen punktförmigen Knötchen durchfetzt, die vorzugsweife aus kleinen, granulirten, theils in Fettmetamorphofe und Zerfall begriffenen Zellen gebildet wurde. Bei einem anderen in gleicher Weife geimpften Kaninchen, blieb die Impfung ohne Erfolg.

St. Cyr. und Delarbeyrette[21]) ftellen Impfungen mit Rotz an fieben Hunden an. Die Verfuche fielen pofitiv aus, und fie fahen fich zu der Schlufsfolgerung berechtigt, dafs der Rotz auf Carnivoren übertragbar fei. Die Krankheitsfymptome waren im Allgemeinen folgende: am 3. Tage ftellte fich Entzündung mit leichter Schwellung, Hitze und Schmerz in der Umgebung der Wundfläche ein. Die Wundfläche bedeckte fich mit einer

---

20) Zeitschrift für Thiermedicin und allg. Pathologie. Bollinger und Frank. 1876

21) Journal de médicine vétér. 1866 u. Anales de méd. vétér. 1864.

Kruſte, die durch einen dünnflüſsigen Eiter abgeſtoſsen wurde, ſo daſs ein nacktes Geſchwür entſtand, das ſich allmählich vergröſserte. Die Geſtalt des Geſchwürs iſt unregelmäſsig, die Ränder indurirt, die Farbe desſelben röthlich oder braunroth.

Im Verlaufe von anderthalb Monaten findet eine vollſtändige Vernarbung der Geſchwüre ſtatt. In der gröſseren Zahl der Fälle ſtellt ſich am 3—5 Tage Naſenausfluſs ein, der anfangs klar, flüſsig, ſpäter aber eiterartig wird. Später tritt Schwellung der Lymphdrüſen und circumſcripte Entzündung des Unterhautbindegewebes ein. Es tritt Abmagerung, beſchleunigte Respiration und Circulation ein. Alle 7 Verſuchsthiere geneſen. Controlverſuche wurden mit ſaniöſem Eiter aus der Widerrüſtfiſtel eines nicht rotzigen Pferdes, welcher die 7 mit Rotz geimpften begleitete, angeſtellt. Im Laufe von 18 Tagen traten keine beſonderen Krankheitserſcheinungen bei den mit Eiter geimpften, ein; die Impfſtellen waren unterdeſſen per primam intentionem geheilt, ohne daſs eine entzündliche Schwellung eingetreten wäre. Dieſe Verſuche ſind oft wiederholt worden und haben immer ein gleiches Reſultat gegeben. St. Cyr zieht nun aus allen dieſen Reſultaten folgende Schlüſse: 1) Rotz iſt keine den Einhufern allein zukommende eigenthümliche Krankheit. 2) Rotz iſt auf Hunde übertragbar. 3) Derſelbe tritt bei letzteren in Form von entzündlichen Ulcerationen, Naſenfluſs und Schwellung der Lymphdrüſen auf; chanceröſe Ulcerationen fehlen oft. 4) Beim Hunde iſt der Rotz in der Regel ſehr gutartig, mit Ausnahme der Fälle, wo das Gift direct in die Blutbahn injicirt wird; vielleicht niemals tödtlich. 5) Trotz der Gutartigkeit bei Hunden, behält der Rotz ſeine volle Wirkſamkeit, ſo daſs er, auf Einhufer zurückgeimpft, unfehlbar bei dieſen den Rotz erzeugt.

E. Semmer[22]) impfte mit dem Naſenausfluſs eines rotzverdächtigen Pferdes 1878 ein Kaninchen an beiden Ohren; ferner

22) Revue, Zur Diagnoſe des Lungenrotzes 1880 Bd. III. Nr. 8.

wurde einem Hunde 4 gramm. mit Waſſer verdünntes Blut des Pferdes ſubcutan beigebracht und einem anderen Hunde der Naſenſchleim des rotzverdächtigen Pferdes ſubcutan applicirt. Sämmtliche Impfwunden heilten ſchnell, die Verſuchsthiere blieben vollkommen geſund. Das rotzverdächtige Thier wurde noch einige Zeit der Beobachtung unterzogen und als geſund entlaſſen. Im Jahre 1879 wurden vom Autor vier Kaninchen Naſenſchleim und Blut von einem rotzverdächtigen Pferde in zahlreiche Schnittwunden an den Ohren gebracht. Sämmtliche Impfſtellen heilten bald ohne jegliche nachtheilige Folgen für die Verſuchsthiere zu hinterlaſſen. Das rotzverdächtige Pferd beſſerte ſich, Naſenausfluſs und Drüſenſchwellung ſchwanden und das Thier konnte als geſund entlaſſen werden. Im November 1879 wurde ein rotzverdächtiges Pferd mit Naſenausfluſs und Schwellung der Kehlgangsdrüſen in die Klinik gebracht. Mit dem Naſenausfluſs deſſelben geimpfte Kaninchen blieben geſund. Da das Pferd nicht mehr präſentirt wurde, ſo muſs angenommen werden, daſs es ebenfalls geſund blieb.

Eine groſse Reihe von Verfütterungen des Fleiſches und der Lungen rotziger Pferde an Hunden und Katzen wurde in der pathologiſchen Abtheilung des Dorpater Veterinair-Inſtituts[23]) ausgeführt; die Reſultate waren alle negativ. Injection von Pilzſporen und Micrococcen, die aus Rotzblut cultivirt waren, in die Vene eines Füllens erzeugten keinen Rotz. Ein mit Naſenausfluſs eines rotzigen Pferdes getränktes Haarſeil durch die Haut eines Füllens gezogen erzeugte keinen Rotz; die Wunde heilte mit Hinterlaſſung einer Narbe. Ein altes geſundes Pferd, welches mit einem rotzigen in einem Stalle stand, aber getrennt durch einen breiten Gang und zwei Gitterwände inficirte ſich und bekam hochgradigen Lungenrotz.

---

23) Deutsche Zeitschrift für Thiermedicin u vergleichende Pathologie. Ueber die Uebertragbarkeit des Rotzes etc. von E. Semmer. II. Bd. 1876

Nach Galtier[24]) hat man bekanntlich bei Rotzverdacht zur Sicherstellung der Diagnose empfohlen Kaninchen zu impfen. Galtier macht darauf aufmerksam, dass die Kaninchen sich mitunter immun gegen das Rotzgift verhalten; die Ueberimpfung auf Kaninchen ist daher nicht immer zuverlässig. Nach den Experimenten Galtier's wirkt der Speichel rotziger Pferde ansteckend, er kann zu erfolgreichen Inoculationen benutzt werden; wahrscheinlich beruht seine Infectionskraft auf seine Vermischung mit Trachealschleim. Das Rotzvirus verliert seine virulente Kraft nach einer 15tägigen vollständigen Austrocknung, noch sicherer nach Verlauf von 1—2 Monaten. — Der auf Kaninchen inoculirte Rotz gleicht in seinen Symptomen nicht dem Pferderotze, er ähnelt nach seinen Läsionen der purulenten Infection, so durch die localen käsigen Heerde im subcutanen Bindegewebe und in den Lymphdrüsen; selten trifft man hier Läsionen auf den Schleimhäuten und in den Lungen an.

Der Rotz lässt sich vom Esel auf Kaninchen übertragen.

Nach Galtier[25]) ist der Hund für Rotzimpfungen empfänglicher, als das Kaninchen; zahlreiche Versuche blieben bei keinem Hunde erfolglos, aber die Zufälle bleiben gewöhnlich auf die Impfstelle beschränkt. 3 bis 7 Tage nach der Inoculation bemerkt man hier Turgescenz, es bildet sich eine kleine ulcerirende Wunde, welche einem chronischen Wurmgeschwüre des Pferdes gleicht nnd einen verkruftenden missfarbigen Eiter secernirt; mit der Zeit (nach 8—30 Tagen) frisst die Wunde in die Tiefe und vergrössert sich, vernarbt aber schliesslich ohne weitere Folgen. Mitunter brechen an den Schenkeln oder auf dem Rücken secundäre Geschwüre hervor, doch auch alsdann tritt wieder Gesundheit ein.

---

24) Galtier Rec. de méd. vét. Nr. 21. 1880. Ref im Thierarzt Versuche mit Rotz Nr. 2. XX. Jahrgang 1881.

25) Archives veterine d'Alfort. Ref. im Thierarzt XX. Jahrg. Nr. 5. 1881. Die Inoculation des Rotzes auf Hunde.

Für eine allgemeine Infection ſpricht auch der Umſtand, daſs die Einimpfung der Drüſe von der Flanke eines geimpften Hundes beim Eſel Rotz erzeugt.

In zweifelhaften Fällen können ſomit Hunde als reagirende Verſuchsobjecte verwendet werden; ſelbſt wiederholte Impfungen z. B. wie 4—5 mal innerhalb 6 Monaten vorgenommen, machen ſie nicht immun, aber die Empfänglichkeit für das Rotzvirus ſchwächt ſich mehr und mehr ab. Cultivirtes Rotzvirus bis zur 5. Generation verurſacht beim Eſel einen Rotz mit langſamerem Verlauf, der Tod erfolgt dann erſt nach 3—4 Wochen.

Siedamgrotzky[26]) impfte fünf Kaninchen mit Rotzgift, von welchen zwei keine Infectionserſcheinungen zeigten, während in 3 Fällen die Verſuchsthiere an Septicämie zu Grunde gingen.

Pütz[27]) kann nicht die Kaninchen-Rotzimpfung als vielverſprechend für diagnoſtiſche Zwecke empfehlen. Die zu den fraglichen Verſuchen verwendeten Kaninchen ſtarben innerhalb der erſten 48 Stunden nach der Impfung theils an Septicaemie; bei einigen verſchwanden die localen Impferſcheinungen, während in den inneren Organen chroniſche Rotzproceſſe auftraten, die Monate lang occult verliefen.

Von 6 etwa 10 Wochen alten Hunden wurden 3 mit Rotzgift geimpft, 3 wurden nicht geimpft, blieben aber mit den Impflingen längere Zeit zuſammen. Die geimpften ſtarben am 16., 22. und 25. October an Hautrotz; die nicht geimpften ſtarben in Folge ſpontaner Infection am 19 October, 17. und 19. November an Hautrotz, mit Naſencatarrh verbunden. — Autor meint die Hunde beſitzen eine groſse Empfänglichkeit für das Rotzgift.

---

26) Bericht über das Veterinairwesen im Königreiche Sachsen für das Jahr 1876, S. 72 und 73.

27) Die Seuchen und Heerdekrankheiten unserer Hausthiere von Dr H. Pütz. Stuttgart 1882. S. 386.

Krajewski[28]) inficirte Katzen 1) vermittelſt Fütterung mit rotzigem Pferdefleiſch, 2) durch Impfung mit eiterigem Naſenſchleim und Blut rotziger Pferde Die Empfänglichkeit der Katzen gegen das Rotzcontagium iſt nicht bei allen gleich. Ueberhaupt gelangt Autor durch Impfungen zu dem Schluſſe: daſs junge ſchwache Katzen viel empfänglicher gegen das Rotzcontagium ſich verhalten, als alte kräftige, deren Organismus wahrſcheinlich einen ungeeigneten Nährboden für den Rotz darbietet. — Auſserdem kamen Fälle vor, wo nach mehreren Impfungen keine Infection ſtattfand Bei den ſubcutanen Injectionen erhielt Autor dieſelben Reſultate, wie Galtier bei den Hunden: chanceröſe, wurmige Geſchwüre an Stellen der Impfung, die nach 2 oder 3 Wochen verheilten und Narben hinterlieſsen. Oft entſtanden ſecundär an anderen Stellen des Körpers Geſchwüre. Von einer ganzen Menge Katzen wurden nur 15 Katzen inficirt, bei den übrigen blieb eine Infection aus oder es traten locale Entzündungen, Geſchwüre auf.

Schäfer[29]) folgert aus ſeinen Impfverſuchen, dass 1) Inoculation von Rotzgift auf Kaninchen öfter das erwartete Reſultat nicht ergeben und kein ausgeprägtes Bild dieſer Krankheit; 2) die Zeit zwiſchen Impfung und vollkommener Ausbildung des Rotzes beim Kaninchen eine bedeutend längere iſt, als z B. beim Pferde; 3) daſs die Impfung am ſicherſten und raſcheſten zum Ziele führt, wenn die Impfung von Pferd zu Pferd geſchieht.

Von Dr. Löffler und Dr. Schütz[30]) wurden in den Producten der Rotzkrankheit nach Behandlung mit Methylenblau und

---

28) Переносимость контагія лошадинаго сапа на плотоядныхъ животныхъ. Архивъ Ветер. Наукъ, кн. III., стр. 122. 1882 г.

29) Versuche über die Uebertragbarkeit des Rotzes von Thier auf Thier. Deutsche Zeitschrift für Thiermedicin, Bollinger und Frank. Bd VIII S. 148.

30) Vorläufige Mittheilung über die Entdeckung des Bacillus der Rotzkrankheit, Dr Struck. Deutsche Medic. Wochenschrift. Nr. 52 1882.

nachher mit verdünnter Eſſigſäure, hin und wieder unter dem Microſcop feine Stäbchen entdeckt, welche ungefähr die Gröſse von Tuberkelbacillen hatten. Um Gewiſsheit zu erhalten, ob dieſe Stäbchen in urſächlicher Beziehung zur Rotzkrankheit ſtehen, wurden Culturen durch 4 Generationen einen Monat lang fort gezüchtet. Die 4te einzig und allein aus den feinen Bacillen beſtehende Cultur wurde einigen anſcheinend geſunden Pferden auf verſchiedene Stellen beigebracht. Schon nach wenigen Tagen zeigten ſich an den Injectionsſtellen diffuſe, teigige Anſchwellungen, die zu Geſchwüren wurden und ſchliefslich trat das kliniſche Bild des Rotzes hervor, welches die Section ſpäter beſtätigte. Die Reinculturen der Stäbchen wurden auf Kaninchen, Mäuſe und Meerſchweinchen mit Erfolg verimpft. Bei einzelnen Kaninchen zeigten ſich bei der Section nur locale Geſchwüre und Anſchwellungen der entſprechenden Drüſen, dagegen bei Anderen ſtellte ſich das exquiſite Bild des Rotzes dar. Die Impfungen mit Rotzculturmaterial bei den weiſsen Mäuſen lieferten negative Reſultate, poſitive Ergebniſſe aber bei den Feldmäuſen. Ueberraſchend günſtig ſind die Ergebniſſe bei den Meerſchweinchen. Schon am 3ten bis 4ten Tage nach der Impfung entwickelte ſich conſtant ein Geſchwür mit indurirtem Rande. Anſchwellungen verſchiedener Körpertheile und Entwickelung ulcerativer Proceſſe in der Naſenhöhle, ſo daſs bei der Section das typiſche Bild des Rotzes ſich vorfand.

Dieſe wichtige Entdeckung von Löffler und Schütz ſcheint alle weiteren Verſuche zur Sicherſtellung der Diagnoſe zweifelhaften Rotzes überflüſſig zu machen, denn wenn man mit dem Microſcop in der Hand den Rotz an den etwa vorhandenen characteriſtiſchen niederen Organismen diagnoſticiren kann, ſo bedürfte es keines weiteren Verfahrens. — Die Sache iſt aber nicht ſo einfach, wie ſie auf den erſten Blick erſcheint; denn 1) hat nicht ein jeder practiſirende Veterinairarzt ein ſo gutes Microſcop und die nöthigen Hülfsmittel, und Farbſtoffe zur Ver-

fügung, wie ſie zur Darſtellung der Rotzbacillen erforderlich ſind und 2) ſind nicht immer Rotzneubildungen vorhanden, in denen man die Bacillen nachweiſen kann. Es handelt ſich manchmal um einen verdächtigen Naſenausfluſs, in welchem die Rotzbacillen zu Micrococcen zerfallen, mit anderen zufällig hineingerathenen niederen Organismen gemengt, vorkommen und eine abſolut ſichere Diagnoſe unter dem Microſcop nicht geſtatten. In allen ſolchen Fällen wird die Rotzimpfung mit dem verdächtigen Naſenausfluſs ihren Werth behalten, und daher habe ich es unternommen durch folgende Verſuche die Diagnoſe des occulten Rotzes oder der verdächtigen Fälle durch Impfung auf andere Thiere feſtzuſtellen.

Eigene Verfuche.

Brauner Wallach Nr. I, fechs Jahr alt wurde vom Befitzer am 16. Norember 1881 der hiefigen Klinik in folgendem Zuftande zugeführt: das Thier ift ziemlich wohlgenährt; aus beiden Nafenöffnungen erfolgt reichlicher Ausflufs eines weifsgelblichen, zähen Schleimes, Schwellung der Lymphdrüfe des Kehlgangs der rechten Seite: die Drüfe unfchmerzhaft von der Gröfse eines Hühnereies. Auf der Schleimhaut des Septum narium 2—3 Zoll von der Nafenöffnung entfernt, befonders auf der rechten Seite 2—3 ftrahlige weifsliche Narben; die Schleimhaut catarrhalifch. In der linken Nafenhöhle auf der Nafenfcheidewand einige hanfkorngrofse weifsliche Knötchen. Athem befchleunigt — Huften nicht vorhanden; Appetit gut; Puls 40; Temperatur 38,1. Es wurde für rotzverdächtig erklärt und in die Klinik aufgenommen.

Der Nafenausflufs dauerte während der ganzen Zeit der Beobachtung fort. Am 21. December 1881 wurde das Thier durch den Nackenftich getödtet. Section: Auf der Schleimhaut des Septum narium der rechten Nafenhöhle einzelne Erofionsgefchwüre und mehrere ftrahlige, weifsglänzende Narben, einige wenig prominirende linfengrofse weifse Knötchen; an der Concha eine hafelnufsgrofse Neubildung, deren microfcopifcher Bau mit den Rotzneubildungen übereinftimmt. — Die Schleimhaut catarrhalifch, gefchwellt, mit gelblichem dickem Schleim bedeckt In der linken Nafenhöhle auf der Nafenfcheidewand ftrahlige Narben und Knötchen, die weifslich find. In der Lunge einzelne Knötchen.

Im Blute in geringer Zahl Micrococcen und zweigliederige Kettchen, die glänzend und beweglich ſind.

Zweites Verſuchsobject. Mit Naſenausfluſs des Pferdes Nr. I geimpftes in einigen Tagen am Naſenrotz erkranktes Pferd.

Am 19. November 1881 wurde einem alten Pferde Nr. II. hieſiger Landrace Naſenausfluſs des rotzverdächtigen Pferdes Nr. I auf folgende Weiſe in die rechte Naſenhöhle applicirt. Mit dem Finger rieb ich den unteren Theil der Naſenſcheidewand roth, kratzte auf zwei Stellen die Epithelſchicht ab, ſo daſs einige Tropfen Blutes herausſickerten und brachte nun den Naſenausfluſs des rotzverdächtigen Pferdes Nr. I auf die wundgeriebene Stelle. Letzteres wiederholte ich am Abend noch ein Mal. Am dritten Tage trat an der Impfungsſtelle eine ſtarke entzündliche Eruption ein und am vierten Tage hatte ſich eine bläschenähnliche Abhebung der Schleimhaut des Septum narium gebildet, deren Umgebung catarrhaliſch war. In den darauffolgenden Tagen ſtellte ſich Naſenausfluſs ein, es bildeten ſich Geſchwüre und der entzündliche Proceſs zog ſich nach oben. Nach 3 Wochen ſchwollen die Kehlgangsdrüſen an. Im weiteren Verlauf bildete ſich Oedem an den hinteren Extremitäten, und Wurmgeſchwüre traten daſelbſt auf. Bis zum Ende beſtand ein ſpärlicher aber conſiſtenter Naſenausfluſs. Die Geſchwüre waren mit dickem Eiter bedeckt. Das Pferd wurde am 21. December 1881 durch den Nackenſtich getödtet.

Section. Cadaver abgemagert. Auf der Haut der Extremitäten Geſchwüre, ſtellenweiſe mit Schorfen bedeckt. Die Lymphgefäſse und Lymphdrüſen geſchwellt. Das Septum narium iſt bis auf zwei Drittel ganz durchlöchert. Am oberen Theile des Septum narium ſind Knötchen und Geſchwüre mit zerfreſſenen Rändern. Im Naſenſchleim Micrococcen und mehrgliederige Kettchen, groſse körnige Zellen, Epithelzellen. Im Blute wenig Micrococcen.

Kaninchen.

1. Gruppe.

Verſuch I. Den 17. November 1881. Subcutane Impfung eines Kaninchens an beiden Ohren mit dickem Naſenausfluſs des Pferdes Nr. I.

Temperatur vor der Impfung			39,3
„	am 18.	November	40,5
„	„ 19.	„	40,7
„	„ 20.	„	41,2
„	„ 21.	„	40

Am zweiten Tage zeigte ſich eine entzündliche Reaction an den Impfſtellen; die Umgebung der Impfwunden ſtark geröthet; in den nächſten Tagen ergriff die Röthung das ganze Ohr; die Impfwunden ſelbſt zeigten ſehr geringe eiterige Infiltrationen. Der Tod erfolgte in der Nacht vom 21—22. November.

Section d. 23. November. Befund: Cadaver abgemagert; die Umgebungen der ſubcutanen Applicationsſtellen ſtark geröthet; die Ohren verdickt, ödematös. An der Applicationsſtelle des rechten Ohrs befindet ſich eingedickter Eiter, der ſich in Form eines Keiles ungefähr ½ Cent. weit dem Grunde der Ohrmuſchel zu fortpflanzt. Naſenſchleimhaut hyperämiſch, ebenſo die Trachealſchleimhaut; Magendarmſchleimhaut grau-braun. In der Leber Pſorospermien. Gehirnhäute hyperämiſch Im Blutſerum der Ohren Kugel- und Kettenbacterien. Im Blute kugelförmige und zwei bis dreigliederige kettenförmige Bacterien. Fig. III und Fig. IV.

Verſuch II. Am 17. November. Subcutane Impfung eines Kaninchens am rechten Ohr mit dicklichem Naſenausfluſs des Pferdes Nr. I.

In den nächſten zwei Tagen ſtellte ſich eine leichte Röthung in der Umgebung der Impfſtelle ein; die Röthung hielt längere Zeit an; ſpäter bedeckte ſich die Impfwunde mit einem Schorf,

der feſt an dem Knorpel ſaſs und erſt Ende December 1881 abfiel, ſie hinterliefs eine ſtrahlige Narbe und wulſtige Verdickung.

Am 4. Tage nach der Impfung wurde mit Waſſer verdünnter Naſenausfluſs vom Pferde Nr. I dem Kaninchen in die Naſenhöhle geſpritzt, es trat kein Naſenausfluſs ein. Am 27. November wurde wieder Naſenſchleim vom Pferde Nr. I genommen und dem Kaninchen in die Naſenhöhle geſpritzt; es trat keine Reaction ein. Die Temperatur war beſtändig 39; Schwankungen nur um Zehntelgrade. Das Thier blieb am Leben.

Verſuch III. Am 19. November. Ein Kaninchen ſubcutan geimpft am rechten Ohr mit durch Waſſer verdünntem dicken Naſenſchleim des Pferdes Nr. I.

Es fand eine leichte entzündliche Eruption ſtatt, welche bald verging; die Impfſtelle bedeckte ſich mit einem Schorf, der bald abfiel und eine Narbe nachliefs. Temperatur blieb normal.

Verſuch IV. Den 19. November. Subcutane Impfung eines Kaninchens am linken Ohr und an der rechten Flanke mit durch Waſſer verdünntem Naſenausfluſs des Pferdes Nr. I.

Sehr geringe Entzündung und Röthung des Ohrs und der Impfſtelle an der Flanke; die Impfwunden bedeckten ſich bald mit Schorfen, welche bald abfielen und eine geringe Narbe hinterliefsen. Das Thier blieb am Leben.

Verſuch V. Den 27. December. Ein Kaninchen wurde ſubcutan geimpft mit Naſenausfluſs des Pferdes Nr. I.

Impfſtelle am linken Ohr und an der linken Flanke.

Temperatur vor der Impfung			39,3
„	am 28.	November	39,9
„	„ 29.	„	40,7
„	„ 30.	„	40,5
„	„ 1.	December	40,4
„	„ 2.	„	40,3
„	„ 3.	„	40,6

Temparatur am 4. December 40,7
„ „ 5. „ 39,5
„ „ 6. „ 40,0
„ „ 7. „ 40,2
„ „ 8. „ 40,1
„ „ 9. „ 38,0

Am zweiten Tage war die Umgebung der Impfwunde am Ohr und an der Flanke geröthet. Am 3. und 4. Tage am Ohr eine ſeröſe Ausſchwitzung und das Ohr ſtark geröthet Die Umgebung der Impfwunde in der Flanke iſt etwas geröthet. Am 5. Tage hat ſich am Ohr in der Impfwunde Eiter angeſammelt. Es trat Durchfall ein, welcher bis zum Ende des Thieres beſtand. Den 10. December das Kaninchen todt vorgefunden. Section den 10. December. Cadaver abgemagert; After beſudelt mit Excrementen. Das linke Ohr ſtark verdickt, ödematös, beim Einſchneiden floſs eine ſeröſe röthliche Flüſſigkeit heraus. In der Wunde etwas Eiter. In der Flanke befindet ſich eine Narbe. Lunge pigmentirt, ſtellweiſe grau-roth-braun; Trachealſchleimhaut hyperämiſch. Microſcopiſche Unterſuchung: Im Blutſerum des Ohrs Kugel- und Kettenbacterien. Im Blute ſehr wenige Micrococcen und Kettchen. Fig. III. u. IV.

Verſuch VI. Am 2. December. Subcutane Impfung eines Kaninchens an beiden Ohren (an jedem Ohr auf drei Stellen) mit durch Waſſer verdünntem, dicken, eiterigen Ausfluſs aus der Naſenhöhle des Pferdes Nr. I. In die Naſenhöhle des Kaninchens wurde etwas von demſelben Naſenausfluſs geſpritzt. Microſcop Unterſuchung: der Naſenausfluſs enthielt Micrococcen in Menge.

Temperatur vor der Impfung 40,0.

Den 3. December Ohren geröthet.

Temp. 40,5.

Am 4. ſtellte ſich ein klarer Ausfluſs aus der Naſe ein. Die Impfwunden ſind in der Umgebungsfläche trüb gelblich-citrig infiltrirt;

Temp. 40,3.

Den 5. December. An den Impfſtellen hat die eiterige Infiltration weiter um ſich gegriffen, dem Ausſehen nach ſind die Impfwunden gelblichweiſs Ohren ödematös. Naſe rein.

Temp. 39,3.

Den 6. December. Die ſubcutanen Impfſtellen ſind etwas eingetrocknet und die Eiterungen haben nicht weiter um ſich gegriffen. Ohren geröthet, Naſe rein.

Temp. 39,8.

Am 7 Dec. ſind die Impfwunden noch mehr eingetrocknet; Ohren weniger geröthet, aber ödematös.

Temp. 39,6.

Den 8. Dec. Am rechten Ohr an der Impfwunde hat die eiterige Infiltration weiter um ſich gegriffen; am linken Ohr noch mehr eingetrocknet.

Temp. 39,5.

Den 9. Dec. Die ſubcutanen Impfwunden ſind mit gelbbräunlichen Schorfen bedeckt, die Naſe iſt rein.

Temp. 39,2.

Am 10. und 11. Dec. Durch eiterige Infiltrationen haben ſich die ſubcutanen Impfſtellen am rechten Ohr etwas vergröſsert.

Temp. d. 10. Dec. 41,0.

Temp. d. 11. Dec. 39,7.

Vom 12.—15. Dec trockneten die Impfwunden immer mehr ein; am 15. war das linke Ohr ſtark geröthet und die Röthung zog ſich bis zum Ohrgrunde hin.

Temp. d. 12. Dec. 39,3

„ „ 13. „ 39,4

„ „ 14. „ 39,4

„ „ 15. „ 39,5.

Den 16. Dec. Linkes Ohr geröthet; vom 17. bis 21. Dec. lieſs die Röthung nach, das Oedem nahm ab. Vom 21. Dec. bis zum 2 Januar 1882 verheilten die Impfwunden; die Schorfe fielen ab und hinterlieſsen merkliche Narben. Temp. vom 16. bis 21.

Dec. 39; Schwankungen um Zehntelgrade. Das Kaninchen blieb gefund. Am 21. Februar 1882 waren aufser den Narben, keine Veränderungen zu fehen.

Verfuch VII. Den 2. Dec. Subcutane Impfung eines Kaninchens an beiden Ohren mit fchleimig-eiterigen Nafenausflufs des Pferdes Nr. I. Die fchleimig-eiterige Maffe wurde mit Waffer verdünnt Von derfelben Flüffigkeit wurde etwas in die Nafenhöhle gefpritzt und fubcutan in die linke Flanke injicirt. Es wurden auch Scarificationen an den Ohren gemacht und auf diefelben von der Flüffigkeit applicirt.

Temperatur vor der Impf. 39,5.

Am 3ten Tage nach der Impfung waren die Ohren und die Umgebung der Impfwunde in der Flanke ftark geröthet.

Temp. am 3. Dec. 40,7

„ „ 4. „ 40,2

Den 5ten December Ohren weniger entzündet, ödematös; Nafe rein.

Temp. 35,5.

Am 6. Decemb. Ohren ein wenig geröthet; in der Umgebung der Injectionsftellen in den fubcutanen Impfwunden hat fich etwas Eiter angefammelt; die fcarificirten Stellen find verheilt; Nafe ift rein; das Thier athmet befchleunigt und ift traurig.

Temp. 35,0.

Abends todt vorgefunden.

Section den 7. December. Cadaver mäfsig abgemagert; am rechten Ohr ift die fubcutane Impfftelle mit mifsfarbigem Eiter infiltrirt; in der Umgebung der Impfftelle unter der Haut mäfsig eingedickter Eiter, das ganze Ohr ödematös. Am linken Ohr haben beide fubcutanen Impfftellen ein graugelbliches Ausfehen; unter der Epidermis an diefen Stellen eingedickter Eiter; ihre Umgebung ift geröthet. An den fcarificirten Flächen ift nur eine kleine Stelle vorhanden, in welcher fich eingedickter gelblich

weifser Eiter befindet. In der linken Flanke find an den Impfftellen gelbliche knötchenförmige Erhöhungen zu fehen, in denen ebenfalls eingedickter gelblich-trüber Eiter fich befindet. After mit Koth befudelt. Nafenfcheidewand hyperämifch, Trachealfchleimhaut geröthet; Lungen blafs anämifch. Magen-Darm-Schleimhaut blafs grau-weifslich. Leber dunkel-braunroth, ftellenweife weifse Flecke. Nieren blafs bräunlichroth. Gehirnhäute hyperämifch. — Microfcop. Unterfuchung: In der eingedickten weifsgraulichen Maffe Eiterkörperchen. In der ferölen Flüffigkeit der Ohren zahlreiche Micrococcen, die theils zu Kettchen aneinander gereiht; ebenfo im Blute Micrococcen und Kettchen (Fig. III u. IV.) In der Leber Pforofpermienfchläuche.

Verfuch VIII. Den 21. December. Subcutane Impfung eines Kaninchens an beiden Ohren mit Gefchwürsfecret und Nafenfchleim vom Pferde Nr. I. (Gefchwürsfecret mit Waffer verdünnt.) Die Flüffigkeit enthielt bei der microfcop. Unterfuchung zweigliederige bewegliche Kettchen und ifolirte Micrococcen.

Am zweiten Tage ftark entzündliche Eruption; Eiteranfammlung in den Impfftellen.

Temp. d. 22. December 40,8.

Am 3. Tage wurde der Eiter entfernt; die Umgebung der Impfftellen ftark geröthet.

Temp. d. 23. Dec. 40,8
„ „ 24. „ 40,6
„ „ 25. „ 41,2.

Am 26. Dec. Todt.

Section am 27. December. An den Impfftellen eingedickter Eiter; die Umgebung geröthet. Lunge gefleckt, ftellweife dunkelbraunroth, ftellweife gelblich-roth. Leber ftellenweife lehmfarbig, ftellenweife grau-weifslich Magen- und Darm-Schleimhaut catarrhalifch, verdickt. Im Blut maffenhaft zweigliederige Kettchen, ähnlich den Micrococcen der Impfflüfsigkeit. Im Eiter der Impfftellen zweigliederige bewegliche Kettchen. Nierenepithel im Zer-

fall begriffen, Fetttröpfchen enthaltend. Leberzellen verfettet. Im Leberblute maſſenhaft Micrococcen.

Verſuch IX. Den 21. December. Subcutane Impfung eines Kaninchens an beiden Ohren mit Geſchwürsſecret und Naſenausfluſs des Pferdes Nr II. In der Flüſſigkeit zweigliederige, bewegliche Kettchen und iſolirte Micrococcen.

Am 2. Tage Ohren ſtark entzündet.

Temp. am 22. December 40,3.

Am 3. Tage. In den ſubcutanen Impfſtellen hat ſich Eiter angeſammelt; die Umgebung iſt ſtark geröthet. Die Impfwunden wurden geſpalten und der Eiter entleert.

Temp. den 23. December 41,6

„ „ 24. „ 39,0

Den 25. Dec. todt vorgefunden. Section d. 26. December. An den Impfſtellen der Ohren befindet ſich eingedickter Eiter. Die Impfſtellen bilden offene Wunden Lunge pigmentirt. In den Nierenkanälchen Detritus; Epithelzellen verfettet. Im Blute ſehr wenige zweigliederige bewegliche Kettchen. Im Blutſerum und Eiter der Ohren maſſenhaft bewegl. zweigliederige Kettchen. Fig. III u. IV.

II. Gruppe.

Verſuch I. 27. November. An beiden Ohren eines Kaninchens wurden Scarificationen gemacht und Naſenausfluſs des Pferdes Nr. I darauf applicirt.

Am 2. Tage trat an beiden Impfſtellen eine entzündliche Eruption ein, die Impfwunden bedeckten ſich nach einigen Tagen mit einem braunen Schorf; der Schorf am rechten Ohr fiel bald ab, eine kleine Narbe hinterlaſſend; dagegen faſs der Schorf auf der Impfwunde des linken Ohrs drei Wochen lang, fiel darauf zuſammen mit einem Stück der Ohrmuſchel ab und hinterlieſs ein rundes Loch, welches einen glatten Rand beſaſs, der nur an einer Stelle etwas angefreſſen war. Das Kaninchen blieb geſund.

Verſuch II. Den 2. December. Beide Ohren eines Kaninchens wurden der Länge nach ſcarificirt, (die Schnitte ungefähr 2 Cm. lang, 10 an der Zahl) darauf Naſenausfluſs des Pferdes Nr. I applicirt (Naſenausfluſs mit Waſſer verdünnt). Von derſelben Flüſſigkeit wurde ihm ſubcutan in die rechte Flanke injicirt und in die Naſenhöhle geſpritzt.

Temperatur vor der Impfung 39,7.

Am 2. Tage. Ohren ſtark geröthet, die Umgebung der Impfwunde in der Flanke wenig geröthet.

Temp. d. 3. Dec. 41,1.

Am 3. Tage. In den Einſchnitten der Ohren gelbliches eingetrocknetes Serum; Naſe iſt rein; es hat ſich Durchfall eingeſtellt.

Temp. d. 4. Dec. 41,2.

Am 4. Tage Ohren ſtark geröthet; in den Einſchnitten etwas Eiter; gelblicher Naſenausfluſs. Durchfall vorhanden.

Temp. d. 5. Dec. 40,8

„ „ 6. „ 38,8.

Am 6. Tage früh Morgens wurde das Thier todt vorgefunden. Section den 7. December. Cadaver abgemagert; rechtes Ohr hyperämiſch; in den ſtrichförmigen Einſchnitten befindet ſich Eiter, welcher eingedickt iſt und ein gelblichweiſses Ausſehen hat. Am linken Ohr befindet ſich ſtellenweiſe (der Länge nach) in den Einſchnitten gelblichweiſser eingedickter Eiter; die Umgebung der Impfſtellen ſtark geröthet; Naſe mit gelblichem Schleim beſudelt. In der rechten Flanke ſieht man auf zwei Stellen, gelbweiſsliche hanfkorngroſse Knötchen, die gerade an den Impfſtellen ſich befinden, beim Durchſchneiden erweiſen dieſe ſich, als eine eingedickte gelbweiſsliche Maſſe, die unter dem Microſcop Eiterkörperchen aufweiſt. Die Umgebung der Impfſtelle iſt hyperämiſch. After mit dünnflüſsigen Excrementen beſudelt. Magen- und Darmſchleimhaut blaſs graubraun; Magen gefüllt mit trocknen Futtermaſſen. Der rechte Lungenflügel bis

3/4 gelblich grauroth, hepatifirt. Linker Lungenflügel hyperämifch. Trachealfchleimhaut blafs, ftellenweife geröthet; Nafenfchleimhaut hyperämifch, auf einer Stelle des Septum narium eine undeutliche Auflagerung. Im Blute der Ohren und im Eiter contractile Micrococcen und zweigliederige Ketten. Im Leberblute ebenfolche Micrococcen und Ketten. Fig. III u. Fig. VI.

Verfuch III. Den 2. Dec. Beide Ohren eines Kaninchens wurden der Länge nach fcarificirt (die Schnitte ungefähr 2 Cm. lang, 10 an der Zahl). Auf diefelben wurde Nafenausflufs des Pferdes Nr. I applicirt (Nafenfchleim mit Waffer verdünnt). Von derfelben Flüffigkeit wurde dem Kaninchen in die Nafenhöhle gefpritzt.

Temperatur vor der Application 39,0.

Temp. am	3.	Dec.		39,6
„ „	4.	„		40,8
„ „	5.	„		39,2
„ „	6.	„		40,3
„ „	7.	„		40,0
„ „	8.	„		39,4
„ „	9.	„		39,0
„ „	10.	„		40,2
„ „	11.	„		39,4
„ „	12.	„		39,5
„ „	13.	„		39,4
„ „	14.	„		39,2
„ „	15.	„		39,5
„ „	16.	„		40,0
„ „	17.	„		40,0
„ „	18.	„		40,0
„ „	19.	„		39,2.

Vom 20. bis zum 11. Januar 1882, Temperatur 39; Sehwankungen um Zehntelgrade.

Am 2. Tage nach der Impfung waren die Ohren ſtark geröthet; die Einſchnitte mit ſeröſen gelben Ausſchwitzungen bedeckt; Naſe rein. Am 4 Tage nach der Impfung hat ſich in den Einſchnitten eine ſeröſe Flüſſigkeit angeſammelt, ſtellenweiſe eingetrockneter Eiter. Ohren ſind ödematös. Naſe rein. Am 7. Tage. Die Eiterinfiltration weiter verbreitet. Am 8. Tage Ohren ſtark geröthet, der Eiter in den Einſchnitten eingetrocknet und die Wunden mit gelblichen Schorfen bedeckt. Vom 13. Dec. bis zum 11. Januar 1882 verheilten die Einſchnitte allmälig. Um dieſe Zeit ſtellte ſich Naſenausfluſs ein; das Kaninchen war ſonſt munter, athmete aber ſchnarchend.

Verſuch IV. 2. December. Beide Ohren eines Kaninchens wurden der Länge nach ſcarificirt (die Schnitte ungefähr 2 Centim. lang, 10 an der Zahl) und Naſenausfluſs des Pferdes Nr. I auf dieſelbe applicirt (Naſenſchleim mit Waſſer verdünnt.) Mit derſelben Flüſſigkeit wurde das Kaninchen vermittelſt einer Impfnadel ſubcutan in die rechte Flanke geimpft. Auch in die Naſenhöhle wurde dem Thiere von derſelben Flüſſigkeit geſpritzt.

Temperatur vor der Application 39,2.

Am 2. Tage — Ohren ſtark entzündet; Naſe rein. In der Flanke keine entzündliche Reaction.

Temperatur am 3. Decemb. 41,0.

„ „ 4. „ 40,9.

Am 4. Tage Ohren ödematös, in den Einſchnitten ſtellenweiſe etwas Eiter angeſammelt, ſtellenweiſe eingetrocknetes gelbliches Serum.

Temp. am 5. Dec. 41,3.

Am 5. Tage war das Thier ſehr matt; Naſe unrein; Durchfall hat ſich eingeſtellt. Es athmet beſchleunigt und angeſtrengt In der Flanke die Umgebung der Impfſtelle geröthet.

Temp. d. 6. Dec. 40,7.

„ „ 7. Dec. am Morgen 33,5.

Um Mittag iſt das Thier gefallen.

Section. Cadaver mäfsig abgemagert; in den Einfchnitten der Ohren eingetrocknetes feröfes Exudat: ftellenweife ein wenig Eiter; Ohren hyperämifch befonders in der Umgebung der Einfchnitte. In der Flanke hanfkorngrofse gelbweifse Knötchen; von dem einen geht als Fortfetzung nach hinten und oben ein mit trübgelblicher eingedickter Maffe gefüllter Strang, der ungefähr 1/4 Centim. breit und 1/9 Cent. lang; beim Durchfchneiden ftellt derfelbe eine dickliche, käfige Maffe dar, die unter dem Microfcop Eiterkörperchen aufweift. Nafenfcheidewand hyperämifch. Im Blute Micrococcen, die theils zu Ketten aneinander gereiht, aber weniger als im Blutferum und Eiter der Impfwunden. - (Fig. III und Fig. IV.)

Verfuch V. Den 21. Decemb. Beide Ohren eines Kaninchens wurden fcarificirt und mit Waffer verdünntes colirtes Gefchwürsfecret des Pferdes Nr. II, darauf applicirt.

Am zweiten Tage athmete das Thier befchleunigt; die Ohren ftark geröthet. Am 3. Tage: Die Ränder der Einfchnitte ftellenweife, fchwarzbraun, brandig. Die Ohren verdickt, ödematös.

Temperatur vor der Impfung 39,5
„ den 22. Decemb. 41,0
„ „ 23. „ 31,2

Abends d. 23. Dec. todt vorgefunden. Section den 24. Decemb. Cadaver mäfsig abgemagert; Ohren verdickt; beim Einfchneiden fliefst ein röthliches feröfes Transfudat heraus. In den Impfftellen Eiter und feröfes Transfudat; ftellenweife find die Ränder eingetrocknet, ftellenweife dunkelgrau braun. Magen-Darmfchleimhaut blafsgrau. In der Leber Pforospermien. Im Blutferum der Ohren Micrococcen. Im Blute fehr wenige zweigliederige bewegliche Kettchen. (Fig. III u. IV). Nierenepithel zerfallen in den Kanälchen Detritus und Fetttröpfchen.

Verfuch VI. Den 21. December. Beide Ohren eines Kaninchens wurden fcarificirt und Gefchwürsfecret des Pferdes Nr. II darauf applicirt.

Am zweiten Tage ſtarke Röthung der Ohren. Die Ränder der Einſchnitte ſerös infiltrirt. Am 3. Tage hat ſich in den Einſchnitten etwas Eiter angeſammelt.

Temperatur d. 22. December 41,8
„ „ 23. „ 41,3
„ „ 24. „ 37,8

Den 25. Dec. todt vorgefunden. Section den 25. Dec. Cadaver mäſsig abgemagert. Am rechten Ohr in den Einſchnitten flüſsiger Eiter und ſtellenweiſe eingetrocknetes Blutſerum; ſtellenweiſe ſind die Wundränder dunkelbraunroth; das r. Ohr iſt verdickt, ödematös. Das linke Ohr iſt ſtark verdickt. In den Einſchnitten Blutſerum und eingedickter Eiter; die Wundränder ſtellenweiſe brandig. Am Bauche ſulzige Infiltrationen. Lunge pigmentirt. Im Blute Micrococcen; im Blutſerum der Ohren und in der ſulzigen Flüſsigkeit zweigliederige bewegliche Kettchen. (Fig. III u. Fig. IV). Nierenepithel zerfallen, Kanälchen gefüllt mit Fetttröpfchen.

Gruppe III.

Verſuch I. Den 21. December. Einem Kaninchen wurde Geſchwürsſecret des Pferdes Nr. I in die Naſenhöhle geſpritzt.

Am 8. Tage ſtellte ſich Naſenausfluſs ein, die Naſenränder mit gelblichen Schleim belegt. Der Naſenausfluſs beſtand bis zum Ende des Thieres.

Temperatur vom 21. December bis zum 3. Januar 1882 39; Schwankungen um Zehntelgrade.

Temperatur den 3. Januar 40,9
„ „ 4. „ 40,4
„ „ 6. „ 39,7
„ „ 7. „ 40,6
„ „ 8. „ 40,5
„ „ 11. „ 38,5

Den 12. December todt vorgefunden. Section. Cadaver abgemagert. Haare ſtruppig. Naſenränder mit eingetrocknetem

Eiter und Schleim belegt. In der linken Nafenhöhle eingedickter Eiter. Septum narium perforirt. Das Nafenbein ift an einer Stelle aufgetrieben, mürbe, mit einer Ufur. In diefem aufgetriebenen Theile befindet fich eingedickter Eiter in Form eines käfigen Knötchens. Lunge unverändert. Microscop. Unterfuchung: Eiterkörperchen und zu zweigliederigen Kettchen vereinigte Micrococcen.

Verfuch II. Den 21. December. Einem Kaninchen wurde (mit Waffer verdünntes) Gefchwürsfecret der Pferde Nr. I u. Nr. II in die Nafenhöhle gefpritzt.

Am 10. Tage ftellte fich Nafenausflufs ein; die Nafenränder waren mit gelblichem Schleim bedeckt. Nafe fchwoll äufserlich an. Nafenausflufs beftand bis zum Ende des Thieres.

Section d. 2. Februar. Cadaver abgemagert. Haar ftruppig. Nafenöffnungen mit eingetrocknetem Eiter und Schleim belegt. After mit dünnflüfsigen Excrementen befudelt. In der Nafenhöhle eingedickter Eiter; das Nafenbein aufgetrieben und ftellenweife Subftanzverlufte. Lunge hyperämifch, ftellenweife gelblich grauroth. Am Ohr ein Subftanzverluft mit haarlofem Rande. Leber ftellenweife graubraun. Microscop. Unterfuchung weift im eingedickten Eiter der Nafenhöhle Micrococcen und Eiterkörperchen auf.

IV. Gruppe.

Verfuch I. Den 21. December. Einem Kaninchen wurde Gefchwürsfecret und Nafenfchleim der Pferde Nr. I und Nr. II (mit Waffer verdünnt und colirt) auf eine von der Epidermis befreite Stelle an dem rechten und linken Ohr applicirt. Die excoriirten Flächen waren am 2. Tage ganz feucht und rundherum ftark geröthet; am 3. Tage bildete fich an einer kleinen Stelle am rechten Ohr ein Subftanzverluft, fo dafs die Ohrmufchel wie angefreffen ausfah. Am 4. Tage rund um die excoriirten Stellen ftarke Röthung; die Wundflächen feucht und mit etwas Eiter bedeckt. Am 5. Tage hat die excoriirte Fläche des rechten

Ohrs an Umfang bedeutend zugenommen und iſt feucht. Am 7. Tage, der Eiter auf den excoriirten Flächen eingetrocknet.

Am 10. Tage, das r. Ohr ödematös; die excoriirte Fläche am linken Ohr mit Feuchtigkeit bedeckt.

Temp.	d. 22.	December	39,8
„	„ 23.	„	39,8
„	„ 24.	„	39,6
2	„ 25.	„	39,8
„	„ 26.	„	40,6
„	„ 27.	„	40,3
„	„ 28.	„	40,5
„	„ 29.	„	40,0
„	„ 30.	„	40,1
„	„ 31.	„	40,7
„	„ 1.	Januar	40,6
„	„ 2.	„	39,3

Am 3. Januar verendete das Thier. Section erwies: Beide Ohren verdickt, ödematös; die Impfflächen mit gelblichem eingedicktem Eiter bedeckt; die Umgebung derſelben geröthet. Naſenöffnungen mit gelblichem, Naſenſchleimhaut mit weiſslich grauem Schleim bedeckt. Gehirnhäute hyperämiſch. Microſcop. Unterſuchung: Im Blute ſind die farbloſen Blutkörperchen mit maſſenhaften glänzenden beweglichen Micrococcen beſetzt; die Menge der farbloſen Blutkörperchen vermehrt; die rothen Blutkörperchen ſtechapfelförmig. Im Blutſerum zweigliederige Kettchen. Im Wundflächenſecret zweigliederige bewegliche Kettchen. Der Grund der Geſchwüre enthält Fetttröpfchen. Nierenkanälchen gefüllt mit Detritus und Fetttröpfchen. Epithel zerfallen.

Verſuch II. Den 21. December. Einem Kaninchen wurde Geſchwürsſecret und Naſenſchleim der Pferde Nr. I und Nr. II (mit Waſſer verdünnt und colirt) auf eine von der Epidermis befreite Stelle am linken und rechten Ohr applicirt.

Am 2. Tage war die excoriirte Stelle feucht, mit Blutſerum bedeckt, in der Umgebung ſtark geröthet. Am 3. Tage hat ſich auf den excoriirten Flächen Eiter angeſammelt und ein Subſtanz verluſt des Ohrknorpels eingeſtellt.

Temperatur d. 22. December 39,5
„ „ 23. „ 41,0
„ „ 24. „ 39,7
„ „ 25. „ 41,0

Am 26. December das Kaninchen todt vorgefunden. Section den 27. Am rechten Ohr iſt die excoriirte Fläche an einer Stelle vertieft und mit Eiter bedeckt; der übrige Theil des Ohrs geröthet und feucht. Am linken Ohr iſt die Umgebung der excoriirten Stelle ſtark geröthet, die exc. Fläche mit Eiter bedeckt. Naſenlöcher mit gelblichem Schleim beſudelt. Im Eiter der Wundflächen zweigliedrige Kettchen. Im Blute zweigliedrige bewegliche Ketten. (Fig. III und IV). Nierenepithel zerfallen; Kanälchen mit Detritus gefüllt und einzelne Fetttröpfchen enthaltend.

Verſuch III. Den 25. December. An einem Ohr eines Kaninchens wurden Einſchnitte der Länge nach gemacht; am andern Ohr wurde ein rundes Stück Epidermis ausgeſchnitten, ungefähr 1 Cent. im Diamet. Auf dieſen Wunden wurde Blutſerum und Eiter aus dem Ohr des am 25. December unter Verſuch IX, I. Gruppe verzeichneten, verendeten Kaninchens applicirt.

Am 2. Tage war das rechte Ohr ſtark entzündet; die excoriirte Stelle des linken Ohrs war mit eingetrocknetem Eiter bedeckt. Am 3. Tage hat ſich in den Einſchnitten des r. Ohrs ein wenig Eiter angeſammelt.

Temperatur vor der Impfung 38.7
„ d. 26. December 40,5
„ „ 27. „ 40,0
„ „ 28. „ 40,9

Am 29. December das Thier todt vorgefunden. Section den 30. Dec. Das r. Ohr verdickt, in den Einſchnitten desſelben

eingetrocknetes Blutſerum und Eiter. Die excoriirte Impfſtelle iſt papierdünn, vollſtändig durchſichtig. Lunge pigmentirt; weiſsgelbliche verdickte Knötchen auf einzelnen Stellen derſelben. Naſenſchleimhaut geröthet. Im Herzblute und Blutſerum der Ohren zweigliederige bewegl. Kettchen. (Fig. III und IV.)

Verſuch IV. Den 4. Dec. An beiden Ohren eines Kaninchens wurden rundliche Epidermisſchichten ausgeſchnitten und darauf verdünnter Naſenausfluſs des Pferdes Nr. I applicirt.

Am 2. Tage waren die Ohren entzündet; die Wundflächen feucht. Am 5. Tage: die Röthung der Ohren vergangen; die excoriirten Wundflächen mit einem bräunlichen Schorfe bedeckt, welcher nach einigen Tagen abfiel, eine kleine Narbe hinterlaſſend.

Temp. vor der Impfung			39,5
„	d. 5.	December	39,8
„	„ 6.	„	40,5
„	„ 7.	„	40,3
„	„ 8.	„	40,8
„	„ 9.	„	40,4
„	„ 10.	„	40,5
„	„ 11.	„	40,1
„	„ 12.	„	40,2
„	„ 13.	„	39,5

Das Kaninchen blieb geſund.

Verſuch V. Den 4. December. (Vergleichsweiſe mit Verſuch IV.)

An beiden Ohren eines Kaninchens wurden rundliche Epidermisſchichten ausgeſchnitten. Am 2. Tage war die Umgebung der Wundflächen etwas geröthet; die excoriirten Flächen feucht mit Blutſerum bedeckt. In den folgenden Tagen trockneten die Wundflächen und bedeckten ſich mit einem Schorf, der nach einigen Tagen mit Hinterlaſſung kleiner Narben abfiel.

Temp. vor der Operation		39,0
„	den 5. December	38,5

Temp.	den	6.	December	39,6
„	„	7.	„	39,0
„	„	8.	„	39,2
„	„	9.	„	39,0
„	„	10.	„	39,0 etc.

Aus dieſer Verſuchreihe ergiebt ſich, daſs die Rotzimpfungen bei 5 Kaninchen poſitive, bei 10 Kaninchen zweifelhaft, und bie 6 Kaninchen negative Reſultate ergeben haben

Versuche mit Hunden.

Verſuch I. Am 23. November 1 Uhr wurde einem Jahr alten Hunde Blutſerum aus dem ödematöſen Ohrlappen und die dickliche Eitermaſſe, die ſich in Form eines Keiles fortgepflanzt hatte, vom unter Nr. I, Gruppe I verzeichneten Kaninchen, ſubcutan vermittelſt eines Einſtichs in die rechte Flankengegend gebracht; aufserdem wurden Scarificationen am linken Ohr gemacht und Blutſerum vom obengenannten Kaninchen, eingeimpft.

Nach ſieben Tagen ſtellte ſich an der Impfſtelle der rechten Flanke eine Turgescenz ein; im Verlaufe der nächſtfolgenden Tage bildeten ſich zwei gefüllte Abceſſe, die ungefähr 1 Zoll von einander entfernt, aufbrachen; die dadurch entſtandenen nicht tiefen runden Geſchwüre mit aufgeworfenen Rändern nahmen an Umfang immer mehr zu, ſecernirten dabei ſehr wenig Eiter, bis ſie ungefähr die Gröſse eines Thalers erreichten, dann bedeckte ſich die Geſchwürsfläche mit braunen Schorfen, die theilweiſe abgeſtoſsen wurden. Am Anfang Januar 1882 vernarbten die Geſchwüre. Drei Wochen nach der Impfung bildete ſich ein drittes Geſchwür auf der Schweifrübe, das ebenfalls die Gröſse eines Thalers erreichte und gegen Ende Januar vernarbte. Am Ohr trat keine entzündliche Eruption ein. Das Thier war während der ganzen Zeit munter, zeigte guten Appetit und blieb am Leben.

Verſuch II. Den 7. Dec. Einem 4 Monate alten Hunde wurde Blutſerum, welches vermittelſt Einſchnitte und Auspreſſen

aus den Ohren des unter Verfuch IV, Gruppe I verzeichneten und am 7. December gefallenen Kaninchens entnommen, in eine Wunde der rechten Flanke gebracht. Es wurde fo lange gewartet, bis das Blutferum theils reforbirt, theils eingetrocknet war.

Temperatur vor der Impfung 39,6.

Temp.	am	8. Dec.	39,2
„	„	9. „	39,0
„	„	10. „	38,8
„	„	11. „	38,6
„	„	12. „	39,0
„	„	13. „	39,0
„	„	14. „	38,2
„	„	15. „	38,5
„	„	16. „	38,2
„	„	17. „	40,0
„	„	18. „	39,4
„	„	19. „	40,0
„	„	20. „	40,0
„	„	21. „	39,1
„	„	22. „	39,4.

Temperaturaufnahmen vom 23. December bis zum 1. Januar erwiefen 39; Schwankungen um Zehntelgrade.

Temp.	d.	1. Januar	40,1
„	„	2. „	49,0
„	„	3. „	38,0.

Den 4. December Tod. Section: Cadaver abgemagert; Impfftelle vernarbt. Auf der linken inneren Fläche des Schenkels befinden fich runde umfchriebene Gefchwüre, theilweife mit mifsfarbigem Eiter, theilweife mit Schorfen bedeckt. Leber ftellweife lehmfarbig; ftellenweife dunkelbraun; auf der Oberfläche kleine grauweifsliche Punkte. Nierenoberfläche läfst weifse Streifen durchfcheinen; beim Flächenfchnitt ift eine keilförmige, weifsliche organifirte Subftanz zu fehen; die Nieren find ganz durchzogen von ähnlichen keilförmigen Strängen. Das microfcopifche Bild ftellt ftark granulirte Zellen dar mit maffenhaften Micrococcen;

Nierenkanälchen gefüllt mit Fetttröpfchen; Epithelzellen zerfallen. In den Leberzellen Fetttröpfchen. Der linke Lungenflügel dunkelbraun; vorderer und mittlerer Lappen hepatiſirt. Auf der Schnittfläche tritt eine gelbliche dickliche Flüſſigkeit hervor. Die microſcopiſche Unterſuchung weiſt Eiterkörperchen, Fettzellen und zweigliederige contractile, ſtark glänzende aus Micrococcen beſtehende Kettchen, auf. Im Geſchwürsſecret maſſenhaft bewegliche zweigliederige Kettchen. Der Grund der Geſchwüre iſt fettig entartet. In den Gehirnventrikeln ſeröſes farbloſes Transſudat.

Verſuch III. Den 2. December. Einem 3 Monat alten Hunde wurden Einſchnitte an beiden Ohren gemacht und Naſenausfluſs des Pferdes Nr. I applicirt. Naſenausfluſs mit Waſſer verdünnt. Von derſelben Flüſſigkeit wurde dem Hunde eine Pravatz'ſche Spritze voll in die linke Flanke injicirt.

Temperatur vor der Impfung 39,2

„ am 3. December 39,7.

Am 4. December. Die Umgebung der Impfſtelle in der Flanke geſchwellt und ſtark geröthet. Umgebung der Impfwunden an den Ohren entzündet.

Temp. d. 4. Dec. 40,2.

Am 5. Dec. In der Flanke an der Impfſtelle hat ſich ein ulcus rodens gebildet; gleich daneben iſt eine zweite Oeffnung entſtanden. Die Umgebung der Impfſtelle am linken Ohr ſtark entzündet; in der Wunde eine geringe Eiteranſammlung.

Temp. d. 5. Dec. 39,5.

Den 6. Dec. Auf zwei Stellen haben die Oeffnungen in der linken Flanke an Umfang bedeutend zugenommen und ſtellen ein freſſendes Geſchwür dar. Am rechten Ohr hat ſich auf einer Stelle der Impfwunde ein wenig Eiter angeſammelt.

Temp. d. 6. Dec. 39,0.

Den 7. Dec. Die Geſchwüre in der linken Flanke ſind bedeutend gröſser; die Geſchwürsränder aufgeworfen, blauroth.

Temp. d. 7. Dec. 39,0.

Den 8. Dec. Die Geſchwürsflächen in der linken Flanke ſind vergröſsert und confluiren miteinander. Am linken Ohr hat ſich auf zwei Stellen der Impfwunden-Eiter angeſammelt.

Temp. d. 8. Dec. 38,8.

Den 9. Dec. Das Geſchwür in der linken Flanke iſt ungefähr 1/4 Handteller groſs; die Ränder ſind callös.

Temp. d. 9. Dec. 39,0
„ „ 10. „ 38,7
„ „ 11. „ 38,6
„ „ 12 „ 39,9.

Den 13. Dec. Es haben ſich auf mehreren Stellen des Körpers runde oberflächliche ulcerirende Geſchwüre gebildet.

Temp. d. 13. Dec. 39,3
„ „ 14. „ 39,0.

Den 15. Dec. An den Ohren ſind die ſcarificirten Stellen zu umſchriebenen einen verkruſtenden miſsfarbigen Eiter ſecernirenden Geſchwüren geworden.

Temp. d. 15. Dec. 39,0
„ „ 16. „ 38,5
„ „ 17. „ 38,9.

In der letzten Zeit lahmte das Thier auf der rechten Hinterextremität. Auf dem Körper haben ſich auf mehreren Stellen circumſcripte ulcerirende Geſchwüre gebildet.

Temp. d. 18. Dec. 38,4
„ „ 19. „ 38,5
„ „ 20. „ 38,5.

Am 21. Dec. Der Hund todt vorgefunden. Section den 21. Dec. Cadaver abgemagert; am linken Ohr auf der Innenfläche der Ohrmuſchel an den Impfſtellen ſind vier groſchengroſse circumſcripte flache Geſchwüre; ſie befinden ſich näher zur Spitze der Ohrmuſchel. Die gemachten Einſchnitte ſind ſtellenweiſe verheilt. Am Grunde der äuſseren Fläche der Ohrmuſchel ſieben circumſcripte, flache Geſchwüre, die ſecundär entſtanden

ſind. Auf der inneren Fläche des rechten Ohrs, an den Einſchnitten, welche ſtellenweiſe verheilt ſind, befinden ſich zwei circumſcripte groſchengroſse Geſchwüre. – An der äuſseren Fläche des rechten Ohrs zwei, auf der Stirn zwei, an der Oberlippe, dem Bug- und Ellenbogengelenk, Rücken und Bauch groſchengroſse circumſcripte ulcerirende Geſchwüre, die theils mit Schorfen, theils mit miſsfarbigem Eiter bedeckt ſind.

In der linken Flanke eine Geſchwürsfläche, ungefähr 5 Cent. lang und 6 Cent. breit, mit unregelmäſsigen Rändern, ſtellenweiſe mit ſchmutzig braunen trocknen Schorfen, ſtellenweiſe feucht und mit braunſchwarzen Schorfen bedeckt. Am After eine zwei Zoll breite und 1 Zoll lange Geſchwürsfläche, die mit einem Schorf bedeckt iſt.

Magenſchleimhaut dunkel braun geſtreift und gefleckt. Darmſchleimhaut catarrhaliſch verdickt, mit dunkelbraunrothen Flecken und ſtellenweiſen Blutunterlaufungen. Leber weiſt auf der Oberfläche weiſsliche graue Flecke auf. Niere anämiſch. Der mittlere Theil des linken Lungenflügels iſt dunkelbraunroth, hepatiſirt; der rechte mittlere Lungenflügel braunroth, hepatiſirt. Im Blute ſehr wenige Micrococcen, die zu zwei aneinander gereiht und beweglich ſind. Im Geſchwürsſecret in Menge zweigliederige bewegliche, ſtark glänzende Kettchen. In den Leberzellen Fetttröpfchen und Eiterkörperchen. Der Geſchwürsgrund enthält verfettete Zellen. Nierenkanälchen gefüllt mit Detritus und verfetteten Epithelzellen. Tod durch Metaſtaſen nach den inneren Organen und allgemeinen Rotz.

Verſuch IV. Den 3. December. Einem 1 Jahr alten Hunde wurden Einſchnitte auf der inneren Fläche beider Ohren gemacht und Naſenausfluſs des Pferdes Nr. 1 darauf applicirt. In die rechte Flanke wurde eine Pravazſche Spritze voll mit Waſſer verdünnten Naſenausfluſſes injicirt; in der linken Flanke wurde die Epidermis excoriirt und die Stelle mit demſelben Naſenausfluſs betupft.

Am 2. Tage nach der Impfung waren die Ohren ſtark entzündet; am 3. Tage zeigte ſich eine ſtarke Schwellung der rechten Flanke, welche am folgenden Tage central geſchwürig zerfiel und eine chocoladen-farbige Jauche entleerte. Die excoriirte Stelle in der linken Flanke war mit eingetrocknetem Blute bedeckt. — Am 5. Tage war das Thier traurig, lahmte auf der rechten Hinterextremität.

Temp. vor der Impfung			39,2
„	am 4.	December	40,0
„	„ 5.	„	40,2
„	„ 6.	„	39,6
„	„ 7.	„	40,0

Am 8. Dec. der Hund todt. Section: Cadaver ziemlich wohlgenährt in der linken Flankengegend eine mit rothbraunen Schorfen bedeckte Fläche, die den Umfang eines Groſchens hatte. In der r. Flanke, an einer Stelle findet ſich eine Oeffnung, an welcher eingetrocknetes Blut klebt; beim Aufſchneiden der Haut in der rechten Flanke entleerte ſich etwas weniger als ein Bierglas voll einer ſchmutzig gelb-braunen (chocoladenfarbigen) übelriechenden Jauche. Die Höhle, in welcher ſich die Jauche befand, erſtreckte ſich bis über die Hüfte und bis an den After. Nach dem Herausfließen der Jauche ſtellte ſich eine ſchmutzig-grau-ſchwarze Fläche dar, deren Umfang der Breite nach ungefähr 3 Zoll und der Länge nach 5 Zoll betrug. Ohren geröthet, in den Einſchnitten ſtellenweiſe Eiter. Magen-Darm-Schleimhaut blaſs-grau-braun, verdickt und mit einem dicklichen Schleim bedeckt. Leber ſtellenweiſe lehmfarbig und auf der Oberfläche unter der Seroſa durchſcheinende kleine punktförmige weiſs-gelbliche Flecke. In den Herzventrickeln dickliches theerartiges Blut. Gehirnhäute hyperämiſch. In der Jauche Micrococcen und zweigliederige bis ſiebengliederige Ketten, meiſt aber zu zwei aneinander gereihte Micrococcen. Im Blutſerum der Ohren Micrococcen, meiſt zu zwei aneinander gereihte Kettchen, die beweglich und glänzend ſind. Die rothen Blut-

körperchen ſtechapfelförmig; die farbloſen Blutkörperchen ſind ganz mit Micrococcen durchſetzt. Leberzellen verfettet. Im Leberblute Kugel- und Kettenbacterien

Verſuch V. Den 21. December. Einem 2 Monat alten Hündchen wurden Scarificationen auf der inneren Fläche beider Ohren gemacht und Geſchwürsſecret mit Naſenſchleim des Pferdes Nr. I darauf applicirt. (Geſchwürsſecret und Naſenſchleim mit Waſſer verdünnt.) In die linke Flanke wurde von derſelben Flüſſigkeit eine Pravazſche Spritze voll injicirt. Die Flüſſigkeit wurde vordem durch Lein colirt.

Temperatur am 22. December 39,5.
„ „ 23. „ 39,8.
„ „ 24. „ 39,3.
„ „ 25. „ 39,7.
„ „ 26. „ 39,0.
„ „ 27. „ 32,0.

Am 2. Tage wurde der aufgetriebene Theil in der linken Flanke geöffnet; es entleert ſich eine gelblich-grüne übelriechende Flüſſigkeit, welche mehrgliederige bewegliche Kettchen enthält. Der Schnitt iſt ungefähr ein Centim. lang. Die Höhle wurde mit verdünnter Carbolſäurelöſung gereinigt. In den Einſchnitten des Ohrs befand ſich Blutſerum. Am 3. Tage waren die Ohren entzündet; die Ränder der Einſchnitte etwas mehr klaffend, ſtellenweiſe an derſelben eingetrocknetes Blutſerum. Die Höhle in der Flanke wurde mit verdünnter Carbolſäurelöſung gereinigt. Am 4. Tage confluirten die Ränder der Einſchnitte und bildeten eine offene ulcerirende Geſchwürsfläche. Die äuſseren Ohrränder ſtellenweiſe angeſchwollen und blauroth, beim Oeffnen derſelben entleert ſich eine bräunliche dickliche Flüſſigkeit, welche Eiterkörperchen und zweigliederige Kettchen enthielt. Dieſe beulenartigen Anſchwellungen der Ohren zerfielen central und ſtellten circumſcripte Geſchwüre dar, die weiter um ſich griffen. Am 5. Tage klaffen die Ränder der Wunde in d. l. Flanke mehr auseinander;

die Höhle wurde mit verdünnter Carbolfäurelöfung gereinigt. Auf der Haut des Rumpfes zeigten fich mehrere geröthete Flecke. Am linken Ohr find die Einfchnitte zu einer runden Gefchwürsfläche geworden, aufserdem bildeten fich mehrere Gefchwüre an der inneren Fläche des Ohrs. Die Ränder der Ohren blauroth. Am 6. Tage hat fich fecundär am Grunde des r. Ohrs ein circumfcriptes Ulcus rodens gebildet. Das Thier ift fehr fchwach; die runden Gefchwürsflächen haben fich vergröfsert, Ohren fehr verdickt.

Es erfolgte in der Nacht vom 27. auf 28. December der Tod des Thieres. Section: Cadaver abgemagert; Ohren ftark verdickt. Auf der inneren Fläche circumfcripte Gefchwüre, mit dunkelbraunrothen Rändern. Auf der äufseren Fläche des r. Ohrs am Grunde und am linken Ohr an der Impfftelle circumfcripte ulcerirende Gefchwüre. An dem inneren Rande des l. Ohrs ein Abfcefs, nach deffen Durchfchneidung fich eine chocoladenfarbige Flüffigkeit entleerte. An der Bruft ein grofchengrofses circumfcriptes Gefchwür, und neben demfelben noch einige $^1/_2$ Centim. grofse circumfcripte ulcerirende Gefchwüre. Am Bauch und rechten Hinterfchenkel central zerfallene Gefchwürsflächen. An der Impfftelle der Flanke ein 2 Centim. langes Gefchwür, beim Auffchlitzen ftellte fich unter der unterminirten Haut eine grünbraune Gefchwürsfläche dar, die ungefähr 4 Cent. breit und 5 Centim. lang war.

Rechter Lungenflügel dunkel braunroth; linker Lungenflügel hat in der Spitze eine Verdickung von gelbgraulicher Farbe und ift recht hart. Auf der Oberfläche der Leber weifsgraue Flecken. In der Milz etwas gröfsere weifsgraue Flecken. Im Blute fehr wenig zweigliederige bewegliche Kettchen. Blutkörperchen ftechapfelförmig. Im Gefchwürsfecret zweigliederige bewegliche Kettchen. Lungenheerde mit Fettpartickeln infiltrirt. In den Leberflecken Fettzellen, in der Milz ebenfalls Fetttröpfchen. In den Nierenkanälchen Fettzellen und abgelöftes Epithel. Im Secret

des Geſchwürs in der linken Flanke mehrgliederige Ketten, aufserdem auch zu zweigliederigen Kettchen vereinigte bewegliche Micrococcen.

Verſuch 6. Den 21. December. Einem 2 Monat alten Hündchen wurde an beiden Ohren Scarificationen gemacht und Geſchwürsbeleg des Pferdes Nr. II aufgeſtrichen. In die linke Flanke wurde eine Pravaz'ſche Spritze voll mit Waſſer verdünnten Geſchwürsſecrets und Naſenſchleims, die zuerſt durch Lein colirt wurden, injicirt. Im Geſchwürsbeleg und Naſenſchleim zweigliederige bewegliche Kettchen.

Temperatur	den	22.	December	39,2
„	„	23.	„	39,4
„	„	24.	„	39,4
„	„	25.	„	40,0
„	„	26.	„	39,5
„	„	27.	„	39,2
„	„	28.	„	28,0

Am 2. Tage wurde in der linken Flanke ein Einſchnitt gemacht und chocoladen-ähnliche, übelriechende Jauche entleert. Die Höhle wurde mit verdünnter Carbolſäurelöſung ausgeſpritzt. Die Ohren ſind entzündet. Am 3. Tage Ohren ſtark verdickt; ſtellenweiſe haben ſich an den Ohrrändern blaurothe Anſchwellungen gebildet; nach der Oeffnung der beulenartigen Anſchwellungen entleerte ſich trübe übelriechende Jauche; ſie wurden in den nächſten Tagen zu umſchriebenen ulcerirenden Geſchwüren, die weiter um ſich griffen. Secundär traten an den Ohrrändern Geſchwüre auf. In der Flanke hat ſich die Wunde immer mehr vergröſsert, die Ränder ſind callös; an den scarificirten Stellen ſind oberflächliche circumſcripte Geſchwüre entſtanden. Am Bauche und an der Bruſt ſind ſecundär Geſchwüre und rothe Flecke aufgetreten. Am 29. Dec. Tod: Section. Cadaver abgemagert; am linken Ohr befindet ſich ein 3 Centim. langes Geſchwür, das 1/4 Centim. tief und mit dünnflüſsigem Eiter ge-

füllt iſt. ½ Cent. davon entfernt befindet ſich ein zweites groſchengroſses Geſchwür mit graugelblichen Eiter und Blutſerum bedeckt. Am äuſseren Rande iſt ein Subſtanzverluſt vorhanden; das Ohr iſt ſtark verdickt. Das rechte Ohr iſt ebenfalls ſtark verdickt; in den Einſchnitten längliche Geſchwüre mit zernagten Rändern. Der äuſsere Rand des Ohrs dunkelblauroth, ſtellenweiſe central zerfallene Geſchwüre, welche circumſcript und nicht tief ſind. Auf dem Bauche in gröſserer Zahl Puſteln mit gelblichem Eiter gefüllt; auf der Bruſt und an der rechten Hinterextremität circumscripte Geſchwüre. Leiſtendrüſen geſchwollen. Die Wunde in der Flanke iſt ungefähr 3 Cent. lang und ½ Cent. breit, nach dem Eröffnen erwies ſich eine 4 Cent. breite und 5 Cent. lange unterminirte dunkelbraune Fläche, die mit einer chocoladen-ähnlicher Flüſsigkeit bedeckt iſt. Lunge ſtellenweiſe dunkelbraunroth; Leber vollſtändig bedeckt mit weiſsen Punkten, ſtellenweiſe lehmfarbig. Auf der Milzoberfläche grauliche Flecke, ähnlich wie bei der Leber. Niere anämiſch. Im Blute zweigliederige bewegliche Kettchen und Micrococcen. Die rothen Blutkörperchen ſtechapfelförmig. (Fig. II.) In den Leberzellen Eiterkörperchen und Fetttröpfchen. In den Lungenheerden Fettzellen. Im Geſchwürsſecret der Ohrgeſchwüre zweigliederige, bewegliche Kettchen. (Fig. I.) Nierenkanälchen gefüllt mit Detritus und Fetttröpfchen.

Verſuch VII. Den 21. December. Einem ein Jahr alten Hunde wurde ein die Haut durchtrennender Schnitt in die linke Flanke gemacht und Geſchwürsbeleg mit Naſenſchleim der rotzigen Pferde Nr. I und Nr. II (mit Waſſer verdünnt) applicirt. Auf der inneren Fläche der Ohren wurden runde Epidermisſtücke abgetragen und Geſchwürsſecret darauf applicirt.

Am 2. Tage nach der Impfung war die Umgebung der Wunde in der linken Flanke geſchwollen. Die excoriirten Stellen der Ohren mit Blutſerum bedeckt und die Umgebung entzündet. Am 3. Tage klaffte die Wunde in der linken Flanke mehr und die Ränder waren dick und dunkelroth; die excoriirten Flächen

der Ohren mit braunen Schorfen bedeckt. In den nächften Tagen bildete fich aus der länglichen Wunde ein rundumfchriebenes mit weifslichen Rändern verfehenes Gefchwür, deffen Grund fpeckig ausfah. Diefes Gefchwür nahm an Umfang zu, bis es die Gröfse eines kupfernen Kopekenftücks erreichte und fing dann an zu vernarben. Die Entzündung der Umgebung der excoriirten Stellen an den Ohren nahm allmälig ab und die excoriirte Fläche vernarbte. Das Thier blieb am Leben.

Temp. d. 22. Dec. 38,0
„ „ 23. „ 40,0
„ „ 24. „ 39,0
„ „ 25. „ 38,2
„ „ 26. „ 38,6
„ „ 27. „ 39,1
„ „ 28. „ 39,3
„ „ 29. „ 39,2.

Weitere Temperaturaufnahmen vom 30. December bis zum 7. Januar erwiefen 39, mit Schwankungen um Zehntelgrade.

Verfuch VIII. Den 21. Dec. Einem 10 Monat alten Hunde wurde ein die Haut durchtrennender 1/2 Cm. langer Schnitt in die rechte Flanke gemacht und Gefchwürsfecret aus der Nafenhöhle des Pferdes Nr. II darauf applicirt Auf den inneren Ohrflächen wurden Scarificationen gemacht und auf diefelbe von dem Gefchwürsbeleg applicirt (Gefchwürsbeleg mit Waffer verdünnt). Am 4. Tage war die Wunde unregelmäfsig begrenzt, mit verdickten Rändern und die Umgebung gefchwollen. In den nächften Tagen vergröfserte fie fich, wurde ganz rund mit grauweifslichen aufgewulfteten Rändern und fpeckigem Grunde; bedeckte fich nachher mit Eiter und wurde fo grofs, wie ein kupf. Kopekenftück. Am linken Ohr bildete fich an Stelle der Scarificationen ein charakteriftifches Rotzgefchwür, welches ungefähr 4 Wochen nach der Impfung vernarbte. Das Gefchwür in der rechten Flanke vernarbte 6 Wochen nach der Impfung.

Temp.	d.	22.	Dec.	39,0
„	„	23.	„	39,5
„	„	24.	„	39,5
„	„	25.	„	38,8
„	„	26.	„	38,6
„	„	27.	„	38,5
„	„	28.	„	39,2
„	„	29.	„	39,0
„	„	30.	„	39,5
„	„	31.	„	39,5
„	„	1.	„	39,0
„	„	2.	„	40,0
„	„	3.	„	39,8
„	„	4.	„	39,8
„	„	5.	„	39,3.

Weitere Temperaturaufnahmen erwiefen 39, mit Schwankungen nur um Zehntelgrade. Das Thier blieb gefund.

Aus der letzten Verfuchsreihe ergiebt fich, dafs bei den Hunden alle Verfuche pofitive Refultate ergeben haben.

Schlufs.

Aus obigen Verfuchen geht hervor: dafs Kaninchen fich mitunter immun gegen das Rotzgift zeigen. Diefelben find dagegen empfindlich gegen Verwundungen und fubcutanen Eiterinjectionen und gehen leicht an anderen Krankheiten, wie Phlegmone, Pyämie, Septicaemie etc. zu Grunde. Der auf Kaninchen inoculirte Rotz erzeugt manchmal Krankheiten, die ihren Erfcheinungen nach der Pyämie, Phlegmone etc. gleichen. — Es entwickeln fich zwar in einzelnen Fällen locale freffende Gefchwüre und Nafenrotz, felten dagegen trifft man Veränderungen auf den Schleimhäuten und in inneren Organen an. — In anderen Fällen erkranken Kaninchen gar nicht. Die Kaninchen find daher nicht

zuverläſſig und ſomit ungeeignet zu Impfungen mit Rotz behufs Sicherſtellung der Diagnoſe dieſer Krankheit.

Bei den Hunden blieb keine Impfung erfolglos. Einige gingen unter Bildung kleiner ulcerirender Geſchwüre auf der Hautoberfläche mit einem ſpeckigen Grunde, die einen verkruſtenden miſsfarbigen Eiter ſecernirten, unter allgemeiner Abmagerung an allgemeinem Rotz zu Grunde. — Der Tod erfolgte durch Metaſtaſen nach den inneren Organen und allgemeinen Rotz.

Bei denjenigen Hunden, wo der Proceſs local blieb, bildeten ſich um ſich greifende, mit ſpeckigem Grunde verſehene circumſcripte Geſchwüre, die einen dünnen gelblichen Eiter ſecernirten und in einigen Tagen bis Wochen wieder verheilten. Somit ſind die Hunde, beſonders junge, die geeignetſten Verſuchsobjecte zur Sicherſtellung der Diagnoſe des occulten Rotzes, namentlich bei ſubcutanen Applicationen und Impfungen auf Wundflächen.

Impfungen auf junge Hunde und falls ſolche zur Diſpoſition ſtehen auf werthloſere Eſel und alte Pferde können die Diagnoſe des occulten und zweifelhaften Rotzes ſtets mit Sicherheit feſtſtellen.

Der Rotz iſt nicht nur vom Pferde, ſondern auch von rotzigen Kaninchen auf Hunde übertragbar.

Thesen.

1. Rotz, Tuberculoſe und Syphilis ſind nicht Bacillen-Krankheiten im eigentlichen Sinne des Wortes.
2. Junge Hunde ſind die beſten Verſuchsobjecte für Impfungen in Fällen zweifelhaften Rotzes.
3. Die Photogrammen der Micrococcen haben wenig practiſchen Werth.
4. Als Wundmittel bei den Thieren in der Bauerpraxis iſt am geeignetſten das sogenannte Streupulver, beſtehend aus: Carbon. ligni, Alumin. crudi und Cort. Quercus aa partes.
5. Das billigſte Desinfectionsmittel iſt der Sublimat.
6. Die Anſicht, daſs nach Impfung mit Rotz der Proceſs bei Hunden an der Impfungsſtelle localiſirt bleibt, iſt eine irrige.

Fig. I. Zweigliederige bewegliche Kettchen im Eiter der Puſteln des unter Verſuch 6 verzeichneten Hündchens. (Hartnack Immer. XI).

Fig. II. Zweigliederige bewegliche Kettchen im Blute des Hündchens — unter V. 6 (desgl.).

Fig. III Zu Kettchen aneinander gereihte Micrococcen in der ſeröſen Flüsſigkeit der Ohren der Kaninchen.

Fig. IV. Zweigliederige bewegliche Kettchen im Blute der Kaninchen.

Fig. V. Kettchen gebildet durch zwei bis ſieben aneinander gereihte Micrococcen aus der chocoladefarbigen Jauche des Hundes Nr. des Verſuches 4 (desgl.).

Fig. VI. Bacillen in einer Rotzneubildung. Zeiſs Oel Immers. ($^1/_{18}$).

Fig. VII. v. Fig. VI. desgl.

Fig. VIII. Tuberkel Bacillen aus der Lunge eines Hahns (dasſelb.).

Fig. IX. Durchſchnitt durch den Impftuberkel eines Meerſchweinchens (mit Tuberkelbacillen.).

Fig. X. Rotzbacillen und Micrococcen aus den friſchen geſchwollenen Lümpfdrüſen eines Pferdes.

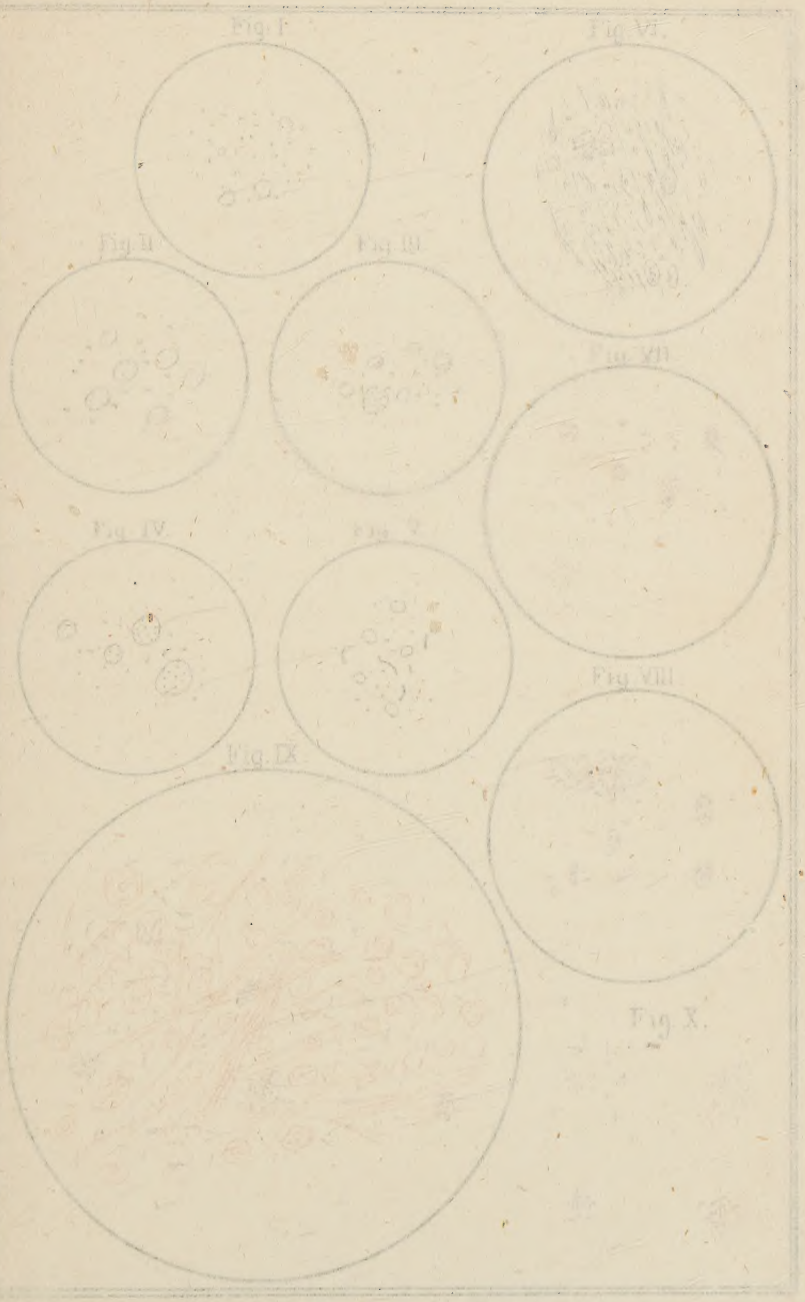

Lith. v. H. Laakmann, Dorpat.

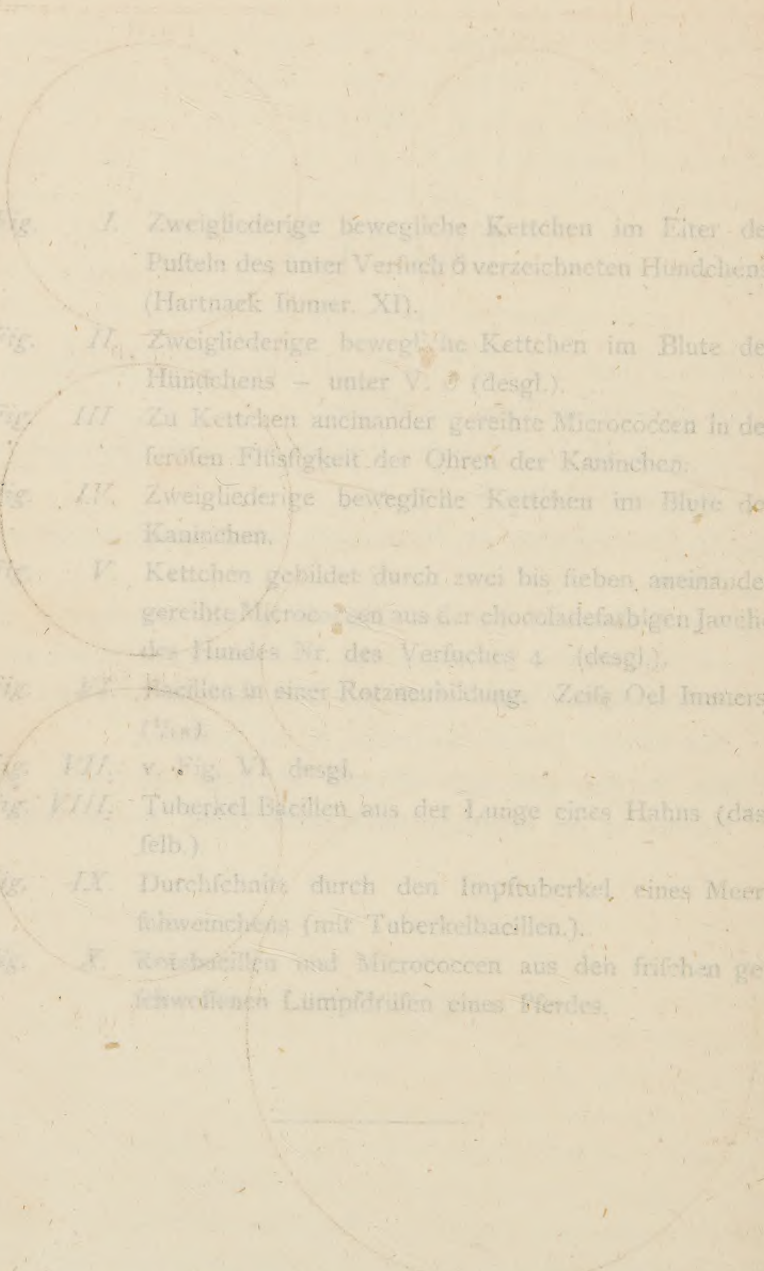

Fig. I. Zweigliederige bewegliche Kettchen im Eiter der Pusteln des unter Versuch 6 verzeichneten Hündchens. (Hartnack Immer. XI).

Fig. II. Zweigliederige bewegliche Kettchen im Blute des Hündchens – unter V. 6 (desgl.).

Fig. III. Zu Kettchen aneinander gereihte Micrococcen in der serösen Flüssigkeit der Ohren der Kaninchen.

Fig. IV. Zweigliederige bewegliche Kettchen im Blute der Kaninchen.

Fig. V. Kettchen gebildet durch zwei bis sieben aneinander gereihte Micrococcen aus der chocoladefarbigen Jauche des Hundes Nr. des Versuches 4 (desgl.).

Fig. VI. Bacillen in einer Rotzneubildung. Zeiss Oel Immers. (1/18).

Fig. VII. v. Fig. VI. desgl.

Fig. VIII. Tuberkel Bacillen aus der Lunge eines Hahns (dasselb.).

Fig. IX. Durchschnitt durch den Impftuberkel eines Meerschweinchens (mit Tuberkelbacillen.).

Fig. X. Rotzbacillen und Micrococcen aus den frischen geschwollenen Lymphdrüsen eines Pferdes.

Lith. v. H. Laakmann, Dorpat.